

Prol C¹, Ruiz-Oslé S², Malaxetxebarria S³, Álvarez J¹

1 Servicio de Cirugía Oral y Maxilofacial

2 Servicio de Urología

3 Servicio de Anatomía Patológica

Hospital Universitario Cruces - Baracaldo (España)

Adenocarcinoma de próstata metastásico y enfermedad ósea de Paget mandibular

DOI: <http://dx.doi.org/10.4321/S1889-836X2018000100006>

Correspondencia: Carlos Prol Teijeiro - C/Gernikako Arbola, 30 - 6º izda. - 48902 Baracaldo - Vizcaya (España)
Correo electrónico: drprolteijeiro@gmail.com

Fecha de recepción: 19/11/2017

Fecha de aceptación: 18/01/2018

Resumen

El cáncer de próstata es la lesión maligna no cutánea más frecuente en varones mayores de 70 años. El diagnóstico en estadios avanzados de la enfermedad no es excepcional, mediante las lesiones metastásicas como debut. Las más características son óseas con comportamiento osteoblástico, infrecuentes en huesos maxilares.

Por otro lado, la enfermedad ósea de Paget es una patología metabólica crónica por disfunción de osteoclastos. A nivel craneofacial la afectación característica es un aumento de tamaño, patrón en "copos de algodón" u osteoporosis circunscrita, siendo excepcional la localización única mandibular.

Se presenta un caso de enfermedad ósea de Paget en hemimandíbula derecha sobre la que se desarrolla una metástasis por adenocarcinoma prostático.

Palabras clave: *enfermedad ósea de Paget, osteitis deformante, cáncer de próstata, metástasis, neoplasias orales.*

Metastatic prostate adeno-carcinoma and Paget's bone disease of the mandible

Summary

Prostate cancer is the most common non-cutaneous malignant lesion in males over 70 years of age. Diagnosis in advanced stages of the disease is not exceptional, through metastatic lesions as debut. The most characteristic of these lesions are osseous with osteoblastic behavior, uncommon in maxillary bones. On the other hand, Paget's disease is a chronic metabolic disorder attributed to osteoclast dysfunction. At the craniofacial level, the characteristic affectation is an increase in size, a "cotton flakes" pattern or circumscribed osteoporosis. The fact that this is only located in the mandible is exceptional.

A case of Paget's disease of the right hemi-mandible bone is presented in which a metastasis is developed due to prostatic adenocarcinoma.

Key words: *Paget's bone disease, osteitis deformans, prostate cancer, metastasis, oral neoplasms.*

Introducción

El cáncer de próstata (CaP) es la lesión maligna no cutánea más frecuente en varones mayores de 70 años. Existe predisposición genética, y se han propuesto varios factores exógenos, pero sin suficiente evidencia como para recomendar cambios en el estilo de vida en su prevención. Los programas de cribado son controvertidos, mediante tacto rectal y niveles de antígeno prostático específico (PSA), recomendando estrategias individualizadas en función del perfil de riesgo. El estándar para el diagnóstico es la biopsia eco-guiada, correspondiendo en más del 95% de casos a adenocarcinomas acinares¹.

Por otro lado, la enfermedad ósea de Paget (EOP) es una patología crónica de etiología desconocida por disfunción de osteoclastos, con un remodelado óseo incrementado que desencadena crecimiento óseo y desfiguración. Existe susceptibilidad genética, predomina en la raza caucásica, es discretamente más frecuente en varones y excepcional en menores de 40 años. No se dispone de tratamiento curativo, aunque se suelen prescribir bifosfonatos en función de la actividad metabólica y la sintomatología²⁻⁵.

Caso Clínico

Varón de 77 años, ex-fumador de 20 paquetes-año, ex-bebedor de 7 unidades de bebida estándar/día hasta hace 2 años, y con antecedentes de hipertensión arterial, ictus isquémico y estenosis carotídea izquierda intervenida. Como tratamiento médico habitual refiere atorvastatina, valsartán, hidroclorotiazida y clopidogrel. Es diagnosticado de adenocarcinoma de próstata en estadio IV Gleason 3+4, con valores de PSA de 110,47 ng/mL y fosfatasa alcalina (FA) de 142 U/L iniciales, y metástasis óseas en vértebras C7 y D1. Los niveles séricos de calcio, fósforo y hormona paratiroidea están dentro de la normalidad. Inicia tratamiento con bloqueo androgénico completo. 19 meses después refiere clínica de flemón hemifacial derecho, con abombamiento de ambas corticales de la rama ascendente de mandíbula ipsilateral (Figura 1) y sin ulceración de mucosa oral a la exploración. La anatomía patológica proporciona un nuevo diagnóstico de EOP en fase mixta, sin datos sugestivos de malignidad (Figura 2). No hay sospecha de afectación en otras regiones del esqueleto.

Figura 1. Ortopantomografía. Esclerosis irregular de hemimandíbula derecha. Ensanchamiento de espacios periodontales adyacentes

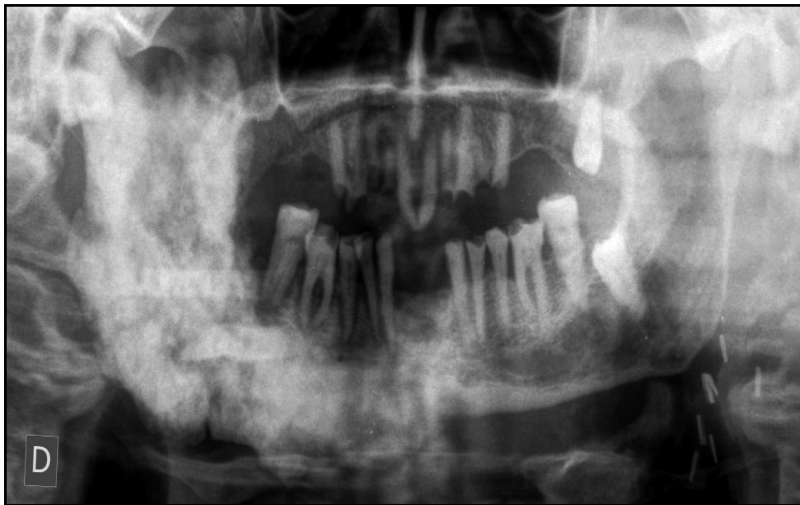
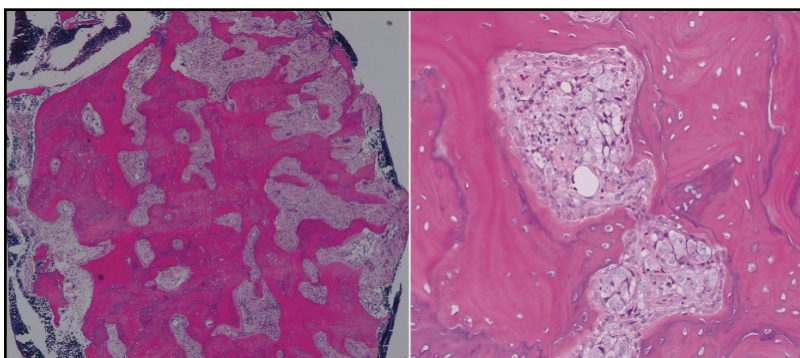


Figura 2. Hematoxilina & Eosina 10x, 200x. Pérdida de demarcación entre hueso esponjoso y cortical. Hiperostosis con patrón en mosaico, trabéculas óseas aumentadas y líneas basófilas prominentes. Osteoclastos multinucleados y con inclusiones intranucleares eosinófilas aislados. Médula ósea con estroma fibroso



No recibe tratamiento por estabilidad sintomática hasta 11 meses posteriores, cuando la clínica maxilofacial se acentúa. Radiológicamente se evidencia intensificación de la esclerosis con crecimiento óseo mandibular, aumento de partes blandas en espacio masticador, además de adenopatías en niveles Ia y Ib cervicales derechos (Figura 3). Una nueva biopsia submucosa de tejidos blandos y ósea, informa de tejido fibroso con cambios de esclerosis e intenso artefacto, con infiltración por células malignas de aspecto epitelial positivas para CK, AE1/AE3 y PSA. Además, es diagnosticado de una nueva metástasis ósea a nivel de pala ilíaca izquierda. Se desestima quimioterapia, y se aplican sendas dosis de 20 Gy de radioterapia con intención antiálgica en mandíbula y pelvis.

Tras 9 meses, en una gammagrafía ósea de control, se evidencian nuevos focos metastásicos en órbita derecha, costillas de ambos lados, columna sacra, húmero izquierdo, ambas escápulas y diáfisis femoral derecha. Requiere cirugía con clavo endomedular por fractura patológica de cuello de fémur. El paciente fallece 46 meses después del diagnóstico oncológico inicial, tras encamamiento prolongado en su domicilio.

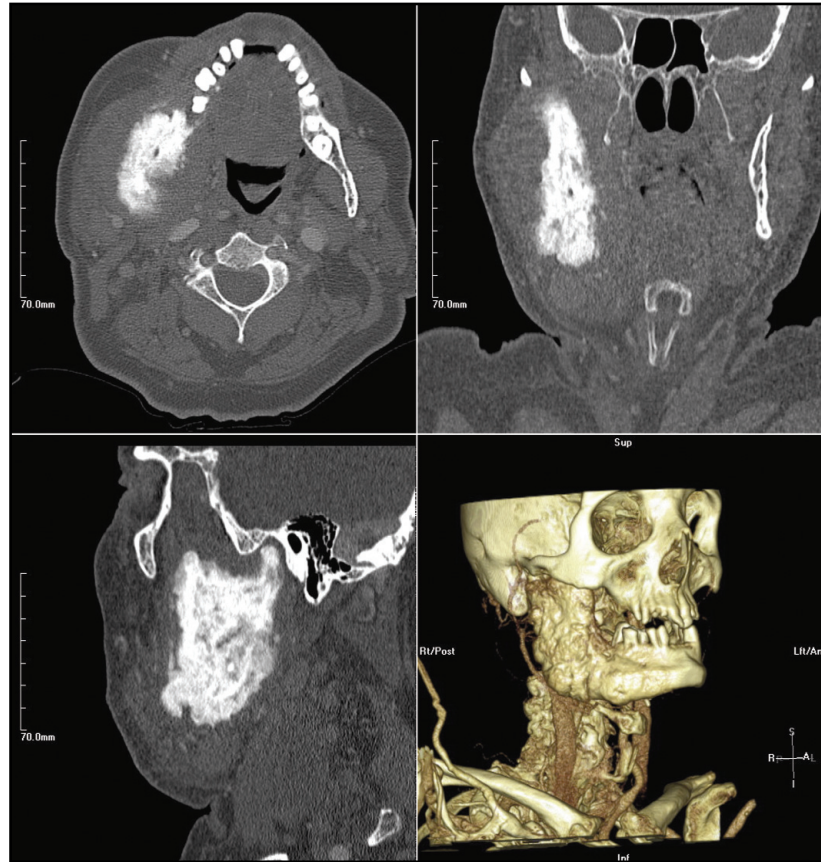
Discusión

El 3% de las lesiones malignas intraorales corresponden a metástasis. Las regiones más frecuentes afectas son la mandíbula en zona de molares, donde existe un rico aporte vascular y un remanente de médula ósea en adultos; y la encía adherida en cuanto a tejidos blandos. En muchas ocasiones, se trata de complicaciones tardías de enfermedad maligna avanzada con múltiples metástasis viscerales, aunque hasta en el 25% de casos son la primera manifestación. Globalmente, los cánceres primarios más comunes en huesos maxilares son los de mama, mientras que en tejidos blandos son los de pulmón. En varones, las metástasis maxilares de origen prostático corresponden al 11%, frente al 1,5% en tejidos blandos. Inflamación, dolor, alteraciones sensitivas de relativa rápida evolución, o una lesión hiperplásica exofítica sangrante suelen ser los síntomas habituales, que fácilmente pueden malinterpretarse como patología benigna. La histología puede simular neoplasias primarias intraorales, especialmente aquéllos pobremente diferenciados con origen en glándulas salivales, precisando de técnicas adicionales de inmunohistoquímica y moleculares^{6,7}.

En el CaP, la escala de Gleason permite, junto al estadiaje TNM, establecer grupos de riesgo. Para valorar la extensión locoregional destaca la resonancia magnética, mientras que para la extensión a distancia se emplean la tomografía computarizada y la gammagrafía ósea, tejido donde se localizan las metástasis más características¹. Las células del CaP secretan frecuentemente factores promotores de la formación ósea, como las proteínas morfogénicas óseas (BMPs), y los inhibidores de RANK-L, atenuando la acción osteoclástica⁶. Por ello, la mayoría de metástasis serán osteoblásticas; aunque también han sido notificadas en forma mixta, osteolítica, incluso sin evidencia radiológica. Al igual que otras neoplasias mandibulares, no es extraordinario el diagnóstico tras un dolor o parestesia-hipoestesia del nervio dentario inferior que no mejora tras tratamientos odontológicos⁸⁻¹¹. No sólo han sido reportadas a nivel del cuerpo mandibular: también en ramas¹², cóndilos¹³ y glándulas parótidas con infiltración ósea¹⁴.

El número y localización de las metástasis óseas en el CaP forma parte de los factores pro-

Figura 3. Tomografía computarizada. Axial, coronal, sagital y 3D. Esclerosis cortico-medular con aumento de partes blandas rodeando a la rama de hemimandíbula derecha



nósticos más empleados, aunque no validados, además de las metástasis viscerales, la escala Gleason, el PSA y la FA. El manejo habitual es el bloqueo androgénico combinado o no con quimioterapia. Está aceptado con fines paliativos la prescripción de bifosfonatos, radioterapia, incluso cirugías citoreductoras o metastasectomías para mejorar la calidad de vida¹.

En cuanto a la EOP, la localización es segmentaria, monostótica o poliostótica, más habitual en pelvis, fémur, columna vertebral, cráneo y tibia, aunque puede afectar a cualquier hueso. Puede cursar con dolor, artralgias y síndromes de compresión. Existe riesgo aumentado de fractura y malignización. Es asintomática en muchos casos, realizándose el diagnóstico por aparición de las complicaciones o imágenes características radiológicas. El hueso pagético tiene alteraciones en la vascularización, con vasodilatación regional, pudiendo incrementar el riesgo cardiovascular. La gammagrafía permite valorar la extensión. En la fase activa de la enfermedad, sin ser un dato específico, la FA sérica aumenta junto con otros marcadores de recambio. La histología suele mostrar un patrón en mosaico, con zonas de actividad osteoclástica y osteoblástica. Los osteoclastos multinucleados y las inclusiones citoplasmáticas o intranucleares son más típicos de la fase resorptiva inicial. Además, cursa con fibrosis de médula ósea y *shunts* arterio-venosos³⁻⁵.

El aumento del tamaño craneal, un patrón en "copos de algodón" o una osteoporosis circunscrita, son los hallazgos más característicos a nivel de cabeza de la EOP, siendo la afectación única mandibular excepcional. Los dientes erupcionan mal posicionados y migran con el crecimiento óseo, pudiendo evidenciarse en radiografías tanto áreas radiolucidas como de hiper cementosis o anquilosis de raíces. En estos casos las exodoncias son complejas, la cicatrización alveolar es lenta con osteítis localizada, y existe mayor riesgo de osteomielitis secundaria. Remodelaciones quirúrgicas locorregionales tienen su papel, y se deben tomar precauciones adicionales de control de hemostasia e infecciones en cirugía oral optativa^{5,15,16}.

Los bifosfonatos frenan la diferenciación de células precursoras comunes, promueven la apoptosis y suprimen la actividad resorptiva de los osteoclastos, de ahí su indicación en EOP activa y en metástasis óseas sintomáticas. Tienen también propiedades antiangiogénicas y una vida media de hasta 11 años tras la incorporación ósea. Antes de iniciar el tratamiento, cualquiera que sea la enfermedad y la vía de administración, sería conveniente realizar una revisión odontológica y exodonciar dientes periodontales sobre o adyacentes a la lesión, en aras de prevenir una osteonecrosis^{2,17-19}.

Los diagnósticos diferenciales principales de EOP craneofacial son displasia fibrosa y fibro-osteomas⁵. En el presente caso, al haber un cambio reciente en la lesión con componente de partes blandas, se incluiría además la malignización sarcomatoide, siendo menos probable la osteonecrosis al carecer de antecedentes de toma de bifosfonatos, antiangiogénicos ni radioterapia. Sin embargo, por las alteraciones vasculares y la cicatrización comprometida del hueso pagético, podría desencadenarse una osteonecrosis espontánea²⁰. A pesar de que el paciente evolucionó desfavorablemente, ha sido demostrado que la asociación de CaP y EOP demora la progresión metastásica y aumenta la supervivencia global²¹.

Conclusiones

El CaP metastásico no es infrecuente en nuestro medio, con una alta tasa de supervivencia. La localización mandibular, de esta estirpe oncológica u otra, es un reto tanto para el clínico como para el patólogo. En ocasiones, la superposición de patología ósea puede dificultar todavía más el diagnóstico, a destacar las alteraciones del metabolismo, tanto formador como resorptivo, y los efectos secundarios de las terapias, como la osteonecrosis.

Conflicto de intereses: Los autores declaran no tener conflictos de intereses. Se han observado los preceptos de la declaración de Helsinki sobre estudios clínicos.

Bibliografía

- Mottet N, Bellmunt J, Briers E, Bolla M, Bourke L, Cornford P, et al; members of the EAU-ESTRO-ESUR-SIOG Prostate Cancer Guidelines Panel. EAU-ESTRO-ESUR-SIOG Guidelines on Prostate Cancer. Edn. presented at the EAU Annual Congress London 2017. 978-90-79754-91-5. Publisher: EAU Guidelines Office. Place published: Arnhem, The Netherlands. <https://uroweb.org/guideline/prostate-cancer/>.
- Corral-Gudino L, Tan AJ, Del Pino-Montes J, Ralston SH. Bisphosphonates for Paget's disease of bone in adults. *Cochrane Database Syst Rev.* 2017;12:CD004956.
- Torrijos A. Enfermedad ósea de Paget. *Rev Osteoporos Metab Miner.* 2014;6(4):77-8.
- Lisbona MP, Blanch-Rubió J, Galisteo C, Esquerra E, Monfort J, Ciria M, et al. Epidemiología de la enfermedad ósea de Paget en un área de Barcelona. *Rev Osteoporos Metab Miner.* 2009;1(1):7-12.
- Cooke BED. Paget's Disease of the Jaws: Fifteen Cases. *Ann R Coll Surg Engl.* 1956;19(4):223-40.
- Kumar GS, Manjunatha BS. Metastatic tumors to the jaws and oral cavity. *J Oral Maxillofac Pathol.* 2013;17(1):71-5.
- Hirshberg A, Shnaiderman-Shapiro A, Kaplan I, Berger R. Metastatic tumours to the oral cavity-pathogenesis and analysis of 673 cases. *Oral Oncol.* 2008;44(8):743-52.
- Aksoy S, Orhan K, Kursun S, Kolsuz ME, Celikten B. Metastasis of prostate carcinoma in the mandible manifesting as numb chin syndrome. *World J Surg Oncol.* 2014;12(1):401.
- Menezes JDS, Cappellari PFM, Capelari MM, Gonçalves PZ, Toledo GL, Toledo Filho JL, et al. Mandibular metastasis of adenocarcinoma from prostate cancer: case report according to epidemiology and current therapeutical trends of the advanced prostate cancer. *J Appl Oral Sci.* 2013;21(5):490-5.
- Parkins GE, Klufio GO. Prostate cancer metastasis to the mandible: case report. *East Afr Med J.* 2009;86(5):251-2.
- Court DR, Encina S, Levy I. Prostatic adenocarcinoma with mandibular metastatic lesion: Case report. *Med Oral Patol Oral Cir Bucal.* 2007;12(6):E424-7.
- Angulo JC, López JI, Ruiz de Galarreta JC, Larrinaga JR, Flores N. Carcinoma of the prostate metastasized to mandible simulating primary parotid tumor. *Arch Esp Urol.* 1993;46(2):143-4.
- Eres Saz FJ, Camps C, Sarmentero Ortiz E, Colomer F, Zaragoza J. Mandibular metastasis as the first manifestation of adenocarcinoma of the prostate. *Actas Urol Esp.* 1989;13(4):274-5.
- Head CS, Hematpour K, Sercarz J, Luu Q, Bennett CJ. Carcinoma of the prostate presenting as a painful parotid mass with mandibular invasion: a case report. *Ear Nose Throat J.* 2009;88(12):E7-8.
- Umamaheswari G, Pangarikar AB, Urade VB, Parab PG. Management of craniofacial osteitis deformans. *Ann Maxillofac Surg.* 2014;4(2):243-6.
- Shankar YU, Misra SR, Baskaran P. Paget disease of bone: A classic case report. *Contemp Clin Dent.* 2013;4(2):227-30.
- García M, Torrijos A. Tratamiento de la enfermedad ósea de Paget. *Rev Osteoporos Metab Miner.* 2011;3(1):35-40.
- Joshi J, Rollón A, Coello, Lledó E, Lozano R, Sanchez-Moliní M, et al. Osteonecrosis de los maxilares asociada al uso de bifosfonatos: revisión de ocho casos. *Rev Esp Cir Oral Maxilofac.* 2011;33(1):15-21.
- Şalvarcı A, Altınay S. Mandibular osteonecrosis due to bisphosphonate use. *Turk J Urol.* 2015;41(1):43-7.
- Polisetti N, Neerupakam M, Prathi VS, Prakash J, Vaishnavi D, Beeraka SS, et al. Osteonecrosis Secondary to Paget's Disease: Radiologic and Pathologic Features. *J Clin Imaging Sci.* 2014;4(Suppl 2):1.
- Tu S-M, Som A, Tu B, Logothetis CJ, Lee M-H, Yeung S-CJ. Effect of Paget's disease of bone (osteitis deformans) on the progression of prostate cancer bone metastasis. *Br J Cancer.* 2012;107(4):646-51.