

**Espasa Font L<sup>1</sup>, Supervía A<sup>2</sup>, Del Baño F<sup>2</sup>, I Sarbu M<sup>3</sup>**

1 Servicio de Oncología

2 Servicio de Urgencias

3 Servicio de Reumatología

Hospital Universitario del Mar - Parc de Salut Mar - Barcelona

## Metástasis costal derecha de adenocarcinoma de próstata

Correspondencia: August Supervía - Servicio de Urgencias - Hospital Universitario del Mar - Ps. Marítim 25-29 - 08003 Barcelona (España)

Correo electrónico: [Asupervia@hospitaldelmar.cat](mailto:Asupervia@hospitaldelmar.cat)

Fecha de recepción: 20/04/2012

Fecha de aceptación: 31/08/2012

### Resumen

El cáncer de próstata es uno de los cánceres más frecuentes en varones. Su incidencia ha aumentado en los últimos años, debido, en parte, a la detección precoz mediante el cribado con la determinación del antígeno prostático específico (PSA). El hueso es la localización más común de las metástasis, las cuales son frecuentemente sintomáticas, produciendo dolor, debilidad y afectación funcional. Las metástasis óseas son usualmente osteoblásticas, aunque también se ha demostrado incremento de la resorción ósea. Se presenta el caso de un varón de 49 años, diagnosticado recientemente de cáncer de próstata, que acudió al Servicio de Urgencias por dolor torácico derecho. La exploración física mostró dolor de características mecánicas en 5<sup>a</sup>-7<sup>a</sup> costillas. La radiografía de tórax mostró ausencia del 6<sup>o</sup> arco costal.

**Palabras clave:** *cáncer de próstata, metástasis óseas, lisis costal.*

## Costal right metastasis of prostate adenocarcinoma

### Summary

Prostate cancer is one of the most frequent cancers in man and its incidence is growing constantly due to early diagnosis that is now being made by determining levels of PSA in the general health controls. The most common site of metastasis is bone, and these lesions are frequently symptomatic, causing pain, debility, and functional impairment. Skeletal metastases in men with prostate cancer are usually osteoblastic although increases in bone resorption have been consistently demonstrated. A 49 years old man with a recent diagnosis of prostate cancer was admitted to Emergency Department for right thoracic pain. The physical examination showed pain of mechanical characteristics corresponding to the 5th-7th ribs. The chest radiography showed absence of the 6th rib.

**Key words:** *prostate cancer, bone metastases, lysis costal.*

## Introducción

La incidencia del cáncer de próstata ha aumentado en los últimos años debido en parte a la detección precoz mediante la determinación de antígeno prostático específico (PSA). Su histología más frecuente es el adenocarcinoma (ADC). En su etiología se han implicado distintos aspectos, destacando el papel hormonal, especialmente androgénico<sup>1</sup>. Se presenta el caso de un varón joven afecto de ADC de próstata que consultó por dolor costal y al que se diagnosticó de lisis tumoral de un arco costal.

## Caso clínico

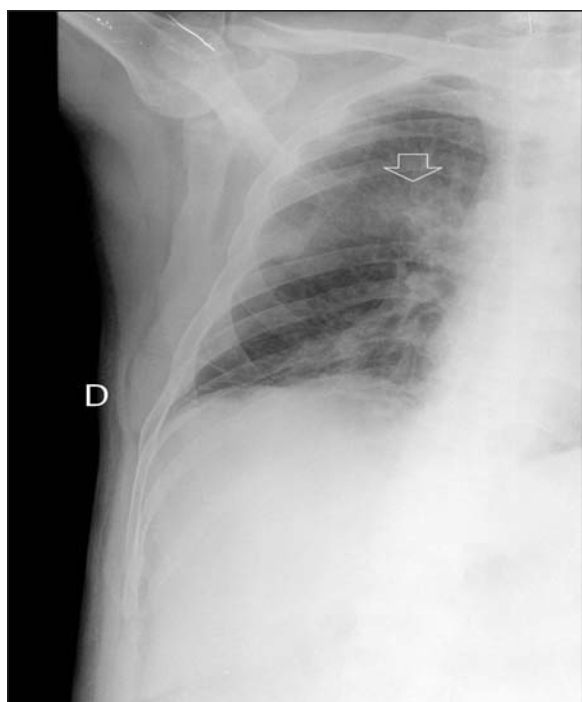
Hombre de 49 años con antecedentes de traumatismo craneoencefálico, que se resolvió con secuelas cognitivo-conductuales, y de ADC prostático. Su primer ingreso fue por clínica de lumbociática persistente de dos meses de evolución junto a dolor costal bilateral de características neuropáticas. El diagnóstico al alta fue de ADC de próstata diseminado. Las exploraciones complementarias mostraron la existencia de metástasis (M1) óseas múltiples, así como la presencia de una masa en arco costal derecho posterior. El PSA fue de 13.000 U/l y la fosfatasa alcalina (FA) de 478 U/l. La gammagrafía ósea evidenció depósitos patológicos del trazador en calota craneal, vértebras dorsales, húmero derecho, trocánter menor, diáfisis femoral derecha y rama isquiática izquierda, sin que se observaran depósitos en parrillas costales que sugirieran lesiones blásticas. La biopsia de la masa costal fue positiva para M1 de ADC de próstata, el cual se confirmó con una biopsia prostática poste-

rior. Durante el ingreso presentó una alteración de la marcha, por lo que se realizó una resonancia magnética (RM) de columna dorsal que mostró una compresión medular secundaria a M1 epidural en vértebra DVII, iniciándose radioterapia (recibió una dosis total de 30 Grays). El paciente fue tratado con bicalutamida 50 mg/día, una inyección subcutánea trimestral de gosorelina 10,8 mg y ácido zoledrónico (2 dosis i.v. de 4 mg/mes diluidos en 50 cc de suero fisiológico), siguiendo una evolución satisfactoria. Se inició rehabilitación de la marcha, siendo dado de alta a los 33 días del ingreso. A los 23 días del alta acudió al Servicio de Urgencias por aparición de dolor en hemitórax derecho. La exploración física mostró dolor a la palpación en 5<sup>a</sup>-7<sup>a</sup> costillas. Se realizó un análisis sanguíneo que mostró un calcio de 7,14 mg/dl, una proteína C reactiva de 3,4 mg/dl y una FA de 1.297 UI/l. La radiografía de parrilla costal derecha mostró ausencia del arco posterior de la 6<sup>a</sup> costilla (Figura 1). Reingresó en U.H. de Oncología donde continuó tratamiento. En la actualidad, tras cuatro años de seguimiento, se encuentra en fase de hormonorresistencia con aparición de M1 óseas blásticas politópicas.

## Discusión

La presencia de M1 óseas en estudios necrópsicos de pacientes fallecidos por neoplasia prostática alcanzan el 90%<sup>2</sup>. El crecimiento del cáncer de próstata en el hueso promueve el recambio óseo, lo cual produce M1 osteoblásticas con lesiones líticas subyacentes<sup>3</sup>. En la actividad osteoblástica se ha implicado al sistema Wnt<sup>3</sup>, mientras que la actividad osteolítica puede deberse a una inhibición de la actividad de Wnt<sup>3</sup> y a la participación del sistema OPG-RANKL<sup>4</sup>. El porcentaje de células tumorales que expresan OPG y RANKL aumentan significativamente en los pacientes con M1 óseas. Una combinación de ambos mecanismos podría explicar la lisis de la costilla de este paciente. Dada la coexistencia de mecanismos osteoblásticos y osteolíticos en la génesis de las M1, no creemos que la predominancia de uno de ellos haya podido influir en la evolución de la enfermedad de este paciente. En cuanto al tratamiento, en los últimos años se han evaluado distintos fármacos con acción sobre el metabolismo óseo para el tratamiento de las afecciones óseas de las neoplasias. En el caso del cáncer de próstata, la existencia de M1 líticas ha hecho que se evaluarán los bifosfonatos. Así, la administración simultánea de ácido zoledrónico junto al tratamiento hormonal en pacientes con M1 óseas en el momento del diagnóstico puede retrasar la progresión de la enfermedad<sup>5</sup>, hecho que podría explicar la larga supervivencia en el paciente que nos ocupa. No obstante, este efecto no es extensible a otros bifosfonatos<sup>6</sup>. Otro fármaco que ha mostrado su efectividad es el denosumab, que incluso ha resultado ser más efectivo que el ácido zoledrónico<sup>7</sup>. Por último, apuntar que la aparición de hormonorresistencia podría ser consecuencia de la evolución del tumor hacia un ADC de próstata neuroendocrino,

Figura 1. Radiografía de parrilla costal derecha, donde se observa ausencia del arco posterior de la 6<sup>a</sup> costilla (flecha)



un subtipo más agresivo<sup>8</sup>. En este sentido, la demostración de una sobreexpresión de la proteína Aurora A quinasa hubiera sido de utilidad para demostrar esta posible transformación<sup>8</sup>.

### **Bibliografía**

1. Stewart BW and Kleihues P (Eds): World cancer report (International Agency for Research on Cancer). World health organization (WHO). World Cancer Report. Lyon: IAR Press;2003.
2. Bubendorf L, Schopfer A, Wagner U, Sauter G, Moch H, Willi N, et al. Metastatic patterns of prostate cancer: An autopsy study of 1,589 patients. *Hum Pathol* 2000;31:578-83.
3. Hall CL, Bafico A, Dai J, Aaronson SA, Sella ET. Prostate cancer cells promote osteoblastic bone metastases through Wnts. *Cancer Res* 2005;65:7554-60.
4. Brown JM, Corey E, Lee ZD, True LD, Yun TJ, Tondravi M, et al. Osteoprotegerin and RANK ligand expression in prostate cancer. *Urology* 2001;57:611-6.
5. Uemura H, Yanagisawa M, Ikeda I, Fujinami K, Iwasaki A, Noguchi S, et al. Possible anti-tumor activity of initial treatment with zoledronic acid with hormonal therapy for bone-metastatic prostate cancer in multicenter clinical trial. *Int J Clin Oncol* 2012 Apr 11. [Epub ahead of print]. Doi: 10.1007/s10147-012-0406-8.
6. Mackiewicz-Wysocka M, Pankowska M, Wysocki PJ. Progress in the treatment of bone metastases in cancer patients. *Expert Opin Investig Drugs* 2012;21:785-95.
7. Fizazi K, Garducci M, Smith M, Damiao R, Brown J, Karsh L, et al. Denosumab versus zoledronic acid for treatment of bone metastases in men with castration-resistant prostate cancer. *Lancet* 2011;377:813-22.
8. Beltran H, Rickman DS, Park K, Chae SS, Sboner A, MacDonald TY, et al. Molecular characterization of neuroendocrine prostate cancer and identification of new drug targets. *Cancer Discov* 2011;1:487-95.