

Del Río Martínez PS¹, Moreno García MS¹, Casorrán Berges MP¹, Baltanás Rubio P²

1 Servicio de Reumatología - Hospital Clínico Universitario "Lozano Blesa" - Zaragoza

2 Servicio de Anestesia y Reanimación - Hospital Clínico Universitario "Lozano Blesa" - Zaragoza

Fractura de estrés en metatarsos: a propósito de dos casos

Correspondencia: Pilar del Río Martínez - Servicio de Reumatología - Hospital Clínico Universitario "Lozano Blesa" - Avda. San Juan Bosco, 15 - 50009 Zaragoza (España)
Correo electrónico: psdelrio@yahoo.es

Fecha de recepción: 25/04/2015

Fecha de aceptación: 26/06/2015

Resumen

Las fracturas de estrés se producen cuando un hueso con resistencia elástica normal es sometido a cargas superiores a su resistencia mecánica. Aunque pueden producirse en cualquier localización, son más frecuentes a nivel de metatarsos, al ser zonas anatómicas sometidas a mayor carga. La clínica de las fracturas de estrés es muy inespecífica, por lo que una historia detallada es clave para el diagnóstico de sospecha. La radiología puede ser normal en los primeros estadios, siendo la gammagrafía y la resonancia magnética los *gold standards* para el diagnóstico en etapas iniciales. Es recomendable realizar un estudio de posibles causas subyacentes que hayan podido contribuir a la fractura. Generalmente el tratamiento es conservador, aunque en algunos casos, como en las localizadas en el 5º metatarsiano, puede ser necesario tratamiento quirúrgico.

Palabras clave: *fractura, estrés, metatarsianos.*

Stress fracture in metatarsals: concerning two cases

Summary

Stress fractures occur when a bone with normal elastic strength is subjected to higher loads than its mechanical strength. Although they may occur in any location they are more frequent in the metatarsals, these being the areas subject to greatest load. The clinical presentation for stress fractures is highly non-specific, which means that a detailed history is key to a suspected diagnosis. X-rays may be normal in the first stages, with gammagraphy and magnetic resonance being the gold standards for diagnosis in the initial stages. It is recommended that a study of possible underlying causes which may have contributed to the fracture is carried out. Generally the treatment is conservative, although in some cases, such as those occurring in the 5th metatarsal, surgical treatment may be necessary.

Key words: *fracture, stress, metatarsals.*

Introducción

Las fracturas de estrés se producen cuando un hueso con resistencia elástica normal es sometido a fuerzas repetidas, por tensión o compresión. Debemos diferenciar las fracturas de estrés de las fracturas por insuficiencia, que son aquéllas que se producen por tensiones fisiológicas sobre un hueso con resistencia ósea disminuida.

Las fracturas de estrés pueden aparecer en cualquier localización, siendo más frecuentes a nivel de metatarsos (MTT), principalmente en el cuello de los 2º y 3º MTT. La clínica y la exploración física permiten un diagnóstico de sospecha que se confirma con la radiografía. Sin embargo, en estadios iniciales la radiología puede ser normal o poco concluyente, por lo que resulta necesaria la realización de TC, RMN o gammagrafía ósea. A continuación describimos 2 casos de fracturas de estrés.

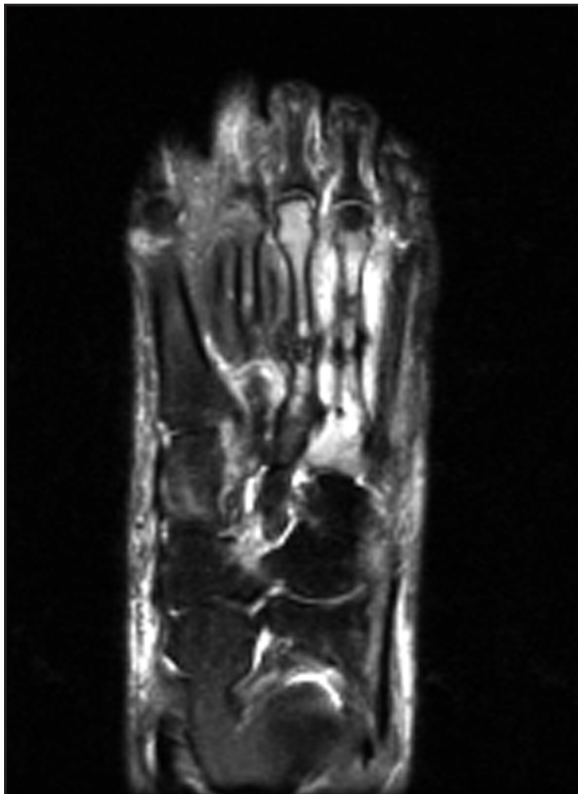Caso 1

Describimos el caso de una paciente de 47 años en seguimiento por espondiloartritis psoriásica y fibromialgia, en tratamiento con leflunomida, celecoxib y gabapentina, sin antecedentes de interés y que mantiene ciclos menstruales regulares. No refería hábitos tóxicos y su índice de masa corporal (IMC) era normal. En una revisión rutinaria, refirió dolor en pies y tobillos, sin antecedente de traumatismo, de ritmo mecánico, que fue aumentando progresivamente hasta producirle claudica-

ción a la marcha, con modificación de la estática de pies por el dolor. A la exploración, destacaba inflamación de tobillos y pies, con dolor a la presión y fóvea bilateral. Se practicó una ecografía en consulta, que puso de manifiesto una inflamación muy marcada de tejido celular subcutáneo (TCS) sin signos de sinovitis ni señal Doppler. Se solicitó una Rx de pies, que no mostró hallazgos patológicos. Debido al importante edema de TCS, la paciente fue derivada a Angiología para valoración. Desde este Servicio, se solicitó una linfografía que confirmó una insuficiencia linfática bilateral severa. Al persistir la clínica de dolor intenso con claudicación, se indicó la realización de RMN de pies, que mostró en el pie derecho callo de fractura en 3º y 4º MTT y edema en 2º MTT (Figura 1); y en el pie izquierdo una línea de fractura en 1º MTT, y edema en 3º y 4º MTT y en tejido circundante (Figura 2). Dados los hallazgos de la RMN, la paciente fue valorada por el Servicio de Traumatología, indicando tratamiento conservador con descarga y rehabilitación (magnetoterapia). Por el hallazgo de múltiples fracturas por estrés, se procedió a estudio en nuestras consultas, realizándose análisis con función renal, calcio sérico y urinario, calcio iónico, magnesio y PTH, que fueron normales. Se constató únicamente una vitamina D de 19,5 ng/ml, por lo que se indicó tratamiento con suplementos.

Valorando el caso de esta paciente en conjunto, nos planteamos, como factor predisponente para la aparición de fracturas de estrés, la importante alteración de la estática de pies antiálgica que había desarrollado debido al dolor que le producía la severa insuficiencia linfática que padecía.

Figura 1. Imagen de la RMN del pie derecho que muestra callo de fractura en 3º y 4º MTT (Caso 1)



Caso 2

Describimos el caso de una paciente de 58 años. Como antecedentes refiere histerectomía a los 42 años por metrorragias secundarias a miomas. Dos años antes había sido valorada en Ginecología por osteoporosis densitométrica lumbar (T-score en L1-L4 de -3, con cifras normales en cuello femoral), tratada con denosumab y suplementos de vitamina D. No refería hábitos tóxicos, ni antecedentes personales ni familiares de fractura, y su IMC era normal. Consultó por dolor mecánico en el pie izquierdo, de inicio agudo, sin inflamación ni causa desencadenante, que había ido aumentando de intensidad hasta hacerse refractario a AINEs. En la exploración no había ningún hallazgo llamativo, salvo dolor a la movilización del antepié izquierdo. No se observaron alteraciones de la estática de pies. La paciente aportaba Rx de pies que no mostraba hallazgos patológicos. Se solicitó una RMN de pie izquierdo, que reveló una fractura de estrés en el 2º MTT con callo perióstico y edema de tejidos blandos (Figura 3). Se realizó estudio analítico destacando incremento de niveles de PTH y vitamina D (103,7 pg/ml y 272 ng/ml, respectivamente), atribuidos al exceso de suplementación de vitamina D. La función renal, y el calcio sérico y urinario fueron norma-

les. Se suspendió el tratamiento con suplementos de vitamina D y denosumab. Valorada por el Servicio de Traumatología, se indicó tratamiento conservador con descarga, reposo relativo, AINES y magnetoterapia, con mejoría progresiva. Por la edad de la paciente, 58 años, y el predominio de osteoporosis a nivel lumbar, se consideró una candidata adecuada para el tratamiento con SERMS (bazedoxifeno), asociados a suplementos de calcio con vitamina D. Un año después, en el mismo mes en el que comenzó con dolor en el episodio anterior, refiere de nuevo los mismos síntomas en pie izquierdo, sin causa desencadenante. Se solicitó una Rx que mostró callo de fractura antiguo en 2º MTT por fractura de estrés previa, sin otros hallazgos. Se realizó RMN de pie izquierdo para completar estudio que mostró edema de 1º y 3º MTT, de huesos cuneiforme, escafoides y astrágalo, y tenosinovitis del tibial posterior. Se solicitó una nueva densitometría ósea, que mostró una T-score en columna lumbar de -3,5. La paciente no había tomado de forma continuada el bazedoxifeno y la vitamina D, por lo que se insistió en la importancia de reanudarlos dadas las cifras de densidad mineral ósea, que habían empeorado. Las fracturas fueron tratadas con rehabilitación y descarga con mejoría progresiva.

Valorando el caso globalmente, nos planteamos la osteoporosis como factor predisponente, ya que la paciente no era obesa, ni había presentado traumatismos ni otros factores de riesgo. El hecho de que los dos episodios de dolor se iniciasen el mismo mes (coincidiendo con cambio de estación) con un año de diferencia, nos pareció un dato llamativo. La paciente no refería ningún cambio en sus costumbres ni en su actividad física (sedentaria) en esas épocas, por lo que consideramos que quizá el cambio de tipo de calzado pudo suponer una sobrecarga del pie izquierdo, favoreciendo la aparición de nuevas fracturas de estrés.

Discusión

La primera descripción de las fracturas de estrés corresponde al Dr. Briethaupt, que estudió el dolor de pies en reclutas que empeoraba con la bipedestación y el entrenamiento. Las fracturas de estrés se localizan en los MTT en un 25% de los casos, al ser zonas de mayor carga¹. Las localizadas en 2º -3º -4º MTT se consideran de bajo riesgo porque suelen responder a tratamiento conservador, mientras que las localizadas en 5º MTT son de alto riesgo^{2,3}, ya que pueden precisar tratamiento más agresivo^{4,5}. Aunque se han barajado distintas causas, se consideran como factores de riesgo^{6,7,8}: anomalías anatómicas (pies planos, flexo dorsal o plantar de MTT, gastrocnemio contracturado, 2º MTT excesivamente largo); anomalías físicas, obesidad, osteoporosis y enfermedades relacionadas, falta de ejercicio, insuficiencia muscular y factores externos (calzado, cambios en la intensidad o volumen del entrenamiento, cambio en la superficie de entrenamiento).

Figura 2. Imagen de la RMN del pie izquierdo con línea de fractura en 1º MTT, edema óseo en 2º, 3º y 4º MTT, y en tejidos circundantes (Caso 1)

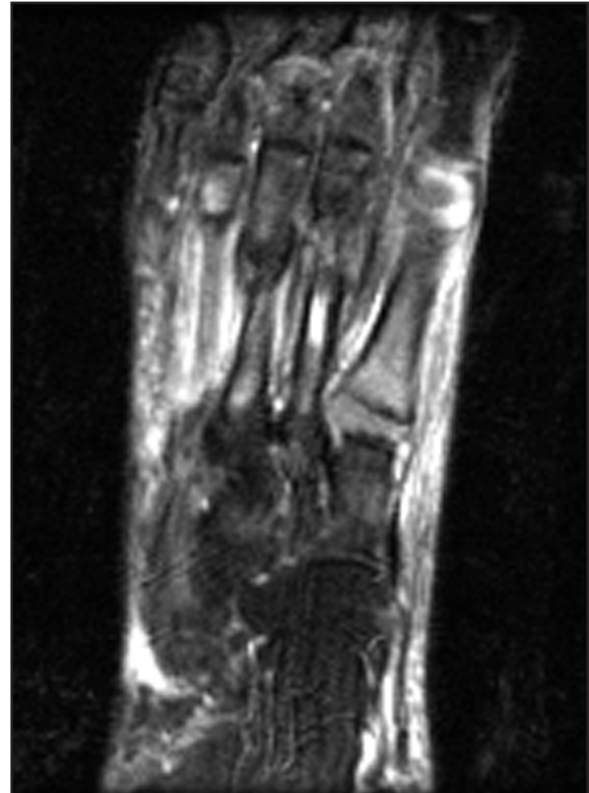


Figura 3. Imagen de la RMN del pie izquierdo con fractura de 2º MTT con callo perióstico y edema de tejidos blandos (Caso 2)

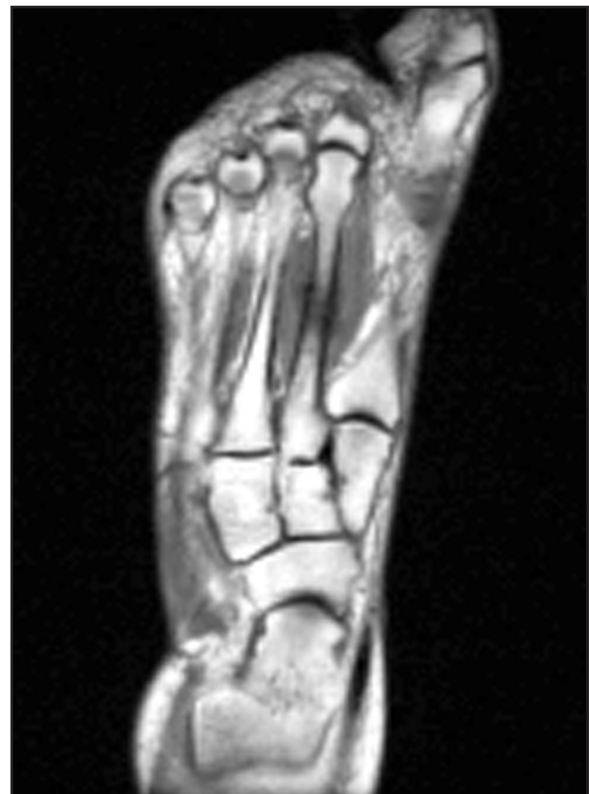

Tabla 1. Gradación radiológica de las fracturas de estrés

	Rx	Gammagrafía	RMN	Tratamiento
Grado I	Normal	Áreas hipercaptantes mal definidas	STIR positivo T1 y T2 negativo	Reposo 3 semanas
Grado II	Normal	Captación más intensa pero no definida	STIR y T2 positivo T1 negativo	Reposo de 3-6 semanas
Grado III	Líneas poco perceptibles. Reacción perióstica incipiente	Áreas de captación bien definidas con márgenes bien contrastados	T1 y T2 positivos sin rotura cortical	Reposo 12-16 semanas
Grado IV	Fractura o reacción perióstica	Captación intensa transcortical	T1 y T2 positivos con línea de fractura	Reposo más de 16 semanas

El diagnóstico se basa en una historia clínica detallada que incluya datos sobre hábitos de trabajo y deporte. Se debe sospechar una fractura de estrés en caso de dolor de pie con empeoramiento gradual, pobremente localizado, después del inicio de una nueva actividad o un entrenamiento muy fuerte semanas antes del inicio del dolor. La evidencia radiológica no suele aparecer antes de las 2-6 semanas, siendo el estrechamiento de la cortical y el engrosamiento e hipertrofia del periostio los signos radiológicos iniciales. Los grados de lesión ósea pueden ser de distinta intensidad: contusión ósea, microfractura cortical, microfractura extendida al periostio y fractura transcortical macroscópica⁹. La gammagrafía y la RMN son los "gold standards" para el diagnóstico en casos iniciales, en los que la radiología puede ser normal. La clasificación de Arendt¹⁰ correlaciona los estadios histopatológicos con las pruebas de imagen y el tratamiento (Tabla 1). Los grados I y II corresponden a la etapa de edema medular, el grado III corresponde a cambios periósticos y estrés óseo, y el grado IV a fractura cortical franca.

El tratamiento es inicialmente conservador, aunque en algunos casos, especialmente en fracturas de 5º MTT, puede ser necesario tratamiento quirúrgico¹¹.

Bibliografía

- Raghavan P, Christofides E. Role of teriparatide in accelerating metatarsal stress fracture healing: a case series and review of literature. Clin Med Insights Endocrinol Diabetes 2012;5:39-45.
- Schmoz S, Voelcker AL, Burchhardt H, Tezval M, Schleikis A, Stürmer KM, et al. Conservative therapy for metatarsal 5 basis fractures-retrospective and prospective analysis. Sportverletz Sportschaden 2014;28:211-7.
- DeVries JG, Taefi E, Bussewitz BW, Hyer CF, Lee TH. The fifth metatarsal base: anatomic evaluation regarding fracture mechanism and treatment algorithms. J Foot Ankle Surg 2015;54:94-8.
- Lee KT, Park YU, Jegal H, Kim KC, Young KW, Kim JS. Factors associated with recurrent fifth metatarsal stress fracture. Foot Ankle Int 2013;34:1645-53.
- Perron AD, Brady WJ, Keats T.A. Management of common stress fractures; when to apply conservative therapy, when to take an aggressive approach. Postgrad Med 2002;111:95-106.
- Childers RL Jr, Meyers DH, Turner PR. Lesser metatarsal stress fractures: a study of 37 cases. Clin Podiatr Med Surg 1990;7:633-44.
- Pegrum J, Dixit V, Padhiar N, Nugent I. The pathophysiology, diagnosis, and management of foot stress fractures. Phys Sportsmed 2014;42:87-99.
- Shindle MK, Endo Y, Warren RF, Lane JM, Helfet DL, Schwartz EN, et al. Stress fractures about the tibia, foot, and ankle. J Am Acad Orthop Surg 2012;20:167-76.
- Hatch RL, Alsobrook JA, Clugston JR. Diagnosis and management of metatarsal fractures. Am Fam Physician 2007;76:817-26.
- Arendt EA, Griffiths HJ. The use of MR Imaging in the assessment and clinical management of stress reaction of bone in high-performance athletes. Clin Sports Med 1997;16:291-306.
- Zwitser EW, Breederveld RS. Fractures of the fifth metatarsal; diagnosis and treatment. Injury 2010;41:555-62.