



Revista de Osteoporosis
y Metabolismo Mineral

Calcinosis cutis

Calcinosis cutis

10.20960/RevOsteoporosMetabMiner.00025

09/29/2023

Calcinosis *cutis*

Marina Haro Herrera¹, Elena Marín Díez ², José Manuel Olmos Martínez¹

¹Servicio de Medicina Interna. Hospital Universitario Marqués de Valdecilla- Instituto de Investigación Sanitaria Valdecilla (IDIVAL). Departamento de Medicina y Psiquiatría. Universidad de Cantabria. Santander. ²Servicio de Radiodiagnóstico. Hospital Universitario Marqués de Valdecilla. Universidad de Cantabria. Santander

Conflicto de intereses: los autores declaran no tener conflicto de intereses.

Correspondencia: Marina Haro Herrera. Servicio de Medicina Interna. Hospital Universitario Marqués de Valdecilla. Avda. Valdecilla, s/n. 39008 Santander, Cantabria
e-mail: mharoherrera@gmail.com

RESUMEN

Caso clínico: presentamos el caso de una mujer de 48 años con dolor en senos maxilares y zonas temporales, en la que se apreciaron placas cálcicas subcutáneas faciales al realizar una tomografía axial computadorizada (TC). La exploración física y los datos del laboratorio fueron normales. Reinterrogando a la paciente, comentó que un año antes se le había administrado un producto de relleno facial que contiene hidroxapatita cálcica (CaHA) (Radiesse®).

Discusión: las microesferas de CaHA son radiopacas por lo que pueden observarse en las radiografías convencionales, y sobre todo en la TC. Las características de las imágenes, habitualmente bilaterales, separadas del hueso, junto con el antecedente de inyección previa de este material, debe orientar al clínico para reconocer este hallazgo y diferenciarlo de otras condiciones patológicas. Dada la popularidad que ha adquirido esta

técnica de rejuvenecimiento facial, conviene que los clínicos conozcamos las características de las imágenes producidas por el depósito de esta sustancia.

Palabras clave: Calcinosis. Hidroxiapatita cálcica. Radiesse®.

INTRODUCCIÓN

La calcinosis *cutis* es un trastorno poco frecuente que se caracteriza por el depósito de sales insolubles de calcio en la piel. Puede ser secundaria a diversos procesos, como enfermedades del tejido conectivo, tumores y traumatismos. Los pacientes pueden presentar alteraciones visibles en la piel (pápulas, nódulos o placas), que en ocasiones se ulceran, saliendo material blanquecino al exterior, o bien ser diagnosticados de forma incidental a través de pruebas de imagen o por los hallazgos histológicos (1). Presentamos el caso de una paciente con calcificaciones en la zona subcutánea facial, relacionadas con la administración de un relleno biodegradable y reabsorbible que contiene microesferas de hidroxiapatita de calcio (Radiesse®).

CASO CLÍNICO

Mujer de 48 años que fue remitida a nuestro hospital por presentar en los últimos meses dolor de carácter opresivo en ambos senos maxilares y zonas temporales, irradiado a todo el rostro. Fue valorada por el servicio de Otorrinolaringología, solicitándose una tomografía axial computadorizada (TC) facial y de senos paranasales, en la que se apreció la existencia de placas cálcicas en la grasa subcutánea facial, que se extendía desde las comisuras nasales hasta la región auricular en ambos lados (Fig. 1 A y B), por lo que se remitió a la paciente a nuestra consulta. Había fumado en su juventud, pero no refería otros hábitos tóxicos ni alergias conocidas. Tenía antecedentes de hipercolesterolemia, migraña, trastorno adaptativo, neuropatía intercostal izquierda y ambliopía en ojo izquierdo. Seis años antes fue diagnosticada de un carcinoma tubular en la mama izquierda, siendo tratada mediante cirugía (tumorectomía), radioterapia y hormonoterapia, evolucionando favorablemente.

Actualmente seguía tratamiento con desloratadina, almotriptán, diazepam, desvenlafaxina, mirtazapina, paracetamol y amitriptilina. La exploración física era anodina. El hemograma completo, la VSG, la bioquímica rutinaria, incluida la calcemia, la fosfatemia y la magnesiemia, el proteinograma y el elemental y sedimento de orina fueron normales. Los niveles de calcio iónico, 25-hidroxi-vitamina D (25(OH)D), hormona paratiroidea (PTH), propéptido amino terminal del procolágeno tipo 1 (P1NP), telopéptido carboxiterminal del colágeno tipo 1 (CTX), así como las concentraciones de la enzima convertidora de la angiotensina (ECA), se encontraban dentro de los límites normales. Tras interrogar de nuevo a la paciente, nos comentó que un año antes le habían administrado un producto de relleno para la corrección de arrugas (Radiesse®) en zona malar, comisuras labiales y mentón, que se repitió posteriormente en otra ocasión, tres meses después, administrándose también el producto en ambas zonas temporales. Tres años después, en un nuevo control por imagen de nuestra paciente, se apreciaba una clara disminución de los depósitos cálcicos en la zona facial (Fig. 1 C y D).

DISCUSIÓN

Radiesse® (Merz Pharma GmbH & Co. KGaA, Frankfurt, Germany) es un relleno biodegradable y reabsorbible que contiene microesferas de hidroxapatita de calcio (CaHA) suspendidas en un gel portador, que puede estimular la producción endógena de colágeno (2). Los estudios en animales de experimentación han demostrado que esta neocolagenogénesis aparece en la cuarta semana y continúa hasta al menos 12 meses después de la inyección (3). De hecho, en las personas que reciben estos rellenos, los efectos de las inyecciones de CaHA permanecen visibles durante unos 18 meses.

Desde su aprobación por la FDA (Food and Drug Administration) en 2006, la CaHA se ha utilizado en cirugía plástica y reconstructiva para aumentar el tejido blando dérmico y subdérmico profundo de la zona facial, suavizando las arrugas de la piel. También se utiliza en la restauración o corrección de los signos de pérdida de grasa facial (lipoatrofia) en

personas con infección por el virus de la inmunodeficiencia humana (VIH), así como para rellenar el tejido blando en otras zonas cutáneas (cuello, brazos, glúteos, etc.) (4). Se han documentado buenos resultados en la literatura con el uso de CaHA y las puntuaciones de satisfacción de los pacientes son altas. Tiene un buen perfil de seguridad, aunque pueden aparecer efectos adversos transitorios como equimosis, edema, eritema, dolor y picazón en la zona de inyección, y hasta en un 3 % de los casos pueden observarse nódulos que, en la mayoría de las ocasiones, no son visibles y se resuelven sin precisar tratamiento (5).

El calcio presente en las microesferas de CaHA hace que sean radiopacas. Sin embargo, en un estudio realizado en 2008 (6) se observó que la CaHA no siempre es visible en las radiografías convencionales, mientras que es fácilmente reconocible en los estudios con tomografía axial computarizada (TC) inmediatamente después de la inyección. Algo similar ocurre cuando se analizan las imágenes mediante resonancia magnética (RM), en la que los depósitos de CaHA aparecen como una señal de baja o moderada intensidad (7), que suele desaparecer unos dos años y medio después.

Por tanto, es importante conocer las características de las imágenes de los depósitos de CaHA para poderlos diferenciar de otras condiciones que tienen una apariencia radiográfica similar, como ocurre con las lesiones de miositis osificante, las calcificaciones distróficas, los osteomas miliares de la piel y los cuerpos extraños (8). No obstante, los depósitos de CaHA no deberían plantear problemas diagnósticos, sobre todo cuando el radiólogo conoce el historial clínico del paciente. La presencia habitualmente bilateral del material, que se separa del hueso, junto con el antecedente de inyección previa de este producto, debe orientar al clínico para realizar un diagnóstico adecuado. No hay evidencia de que CaHA migre, ni que se estimule la osteogénesis tras la colocación del relleno a nivel de la dermis profunda y el plano subcutáneo, aunque debe tenerse en cuenta que la reabsorción de las microesferas de CaHA puede resultar en una disminución de la radiodensidad del relleno implantado con el tiempo (6).

La popularidad de los rellenos de tejidos blandos para el rejuvenecimiento facial ha aumentado de forma relevante en los últimos años. De hecho, los

rellenos dérmicos se han convertido en uno de los tratamientos estéticos clínicos más populares, con 2,6 millones de inyecciones administradas en 2018 en los Estados Unidos (9). Su popularidad se debe en parte a que es un procedimiento rápido, menos invasivo y con menor complejidad técnica que la cirugía. Durante 2018, los rellenos más utilizados en Estados Unidos fueron el ácido hialurónico y la CaHA (9). Este tipo de tratamiento estético se ha popularizado también en nuestro país (10). Por ello, conviene que los clínicos conozcamos las características de las imágenes producidas por el depósito de esta sustancia. El presente caso debería ayudar al clínico a reconocer este hallazgo y diferenciarlo de otras condiciones patológicas.

BIBLIOGRAFÍA

1. E TY, Yang X-J, Bi C, Xue F, Cao Y-Q. Idiopathic calcinosis cutis of the buttocks: A case report and review of the literature. *Medicine* 2023;102:15(e31129). DOI: 10.1097/MD.00000000000031129
2. Sadick NS, Katz BE, Roy D. A multicenter, 47-month study of safety and efficacy of calcium hydroxylapatite for soft tissue augmentation of nasolabial folds and other areas of the face. *Dermatologic Surg* 2007;33(Suppl. 2):S122-7. DOI: 10.1111/j.1524-4725.2007.33351.x
3. Coleman KM, Voigts R, DeVore DP, Termin P, Coleman WP. Neocollagenesis after injection of calcium hydroxylapatite composition in a canine model. *Dermatologic Surg* 2008;34(Suppl 1):53-5. DOI: 10.1111/j.1524-4725.2008.34243.x
4. De Almeida AT, Figueredo V, Da Cunha ALG, Casabona G, Costa De Faria JR, Alves EV, et al. Consensus Recommendations for the Use of Hyperdiluted Calcium Hydroxyapatite (Radiesse) as a Face and Body Biostimulatory Agent. *Plast Reconstr Surg - Glob Open* 2019;7(3):1-9. DOI: 10.1097/GOX.0000000000002160
5. Kadouch JA. Calcium hydroxylapatite: A review on safety and complications. *J Cosmet Dermatol* 2017;16(2):152-61. DOI: 10.1111/jocd.12326
6. Carruthers A, Liebeskind M, Carruthers J, Forster BB. Radiographic

and computed tomographic studies of calcium hydroxylapatite for treatment of HIV-associated facial lipoatrophy and correction of nasolabial folds. *Dermatologic Surg* 2008;34(Suppl 1):78-84. DOI: 10.1111/j.1524-4725.2008.34247.x

7. Pavicic T. Complete biodegradable nature of calcium hydroxylapatite after injection for malar enhancement: An mri study. *Clin Cosmet Investig Dermatol* 2015;8:19-25. DOI: 10.2147/CCID.S72878
8. Valiyaparambil J, Rengasamy K, Mallya SM. An unusual soft tissue radiopacity - Radiographic appearance of a dermal filler. *Br Dent J* 2009;207(5):211-2. DOI: 10.1038/sj.bdj.2009.764
9. Corduff N, Chen JF, Chen YH, Choi HS, Lam Y, Lesthari NI, et al. Pan-Asian Consensus on Calcium Hydroxyapatite for Skin Biostimulation, Contouring, and Combination Treatments. *J Clin Aesthet Dermatol* 2021;14(8):E76-85.
10. Amselem M. Radiesse®: A novel rejuvenation treatment for the upper arms. *Clin Cosmet Investig Dermatol* 2015;9:9-14. DOI: 10.2147/CCID.S93137

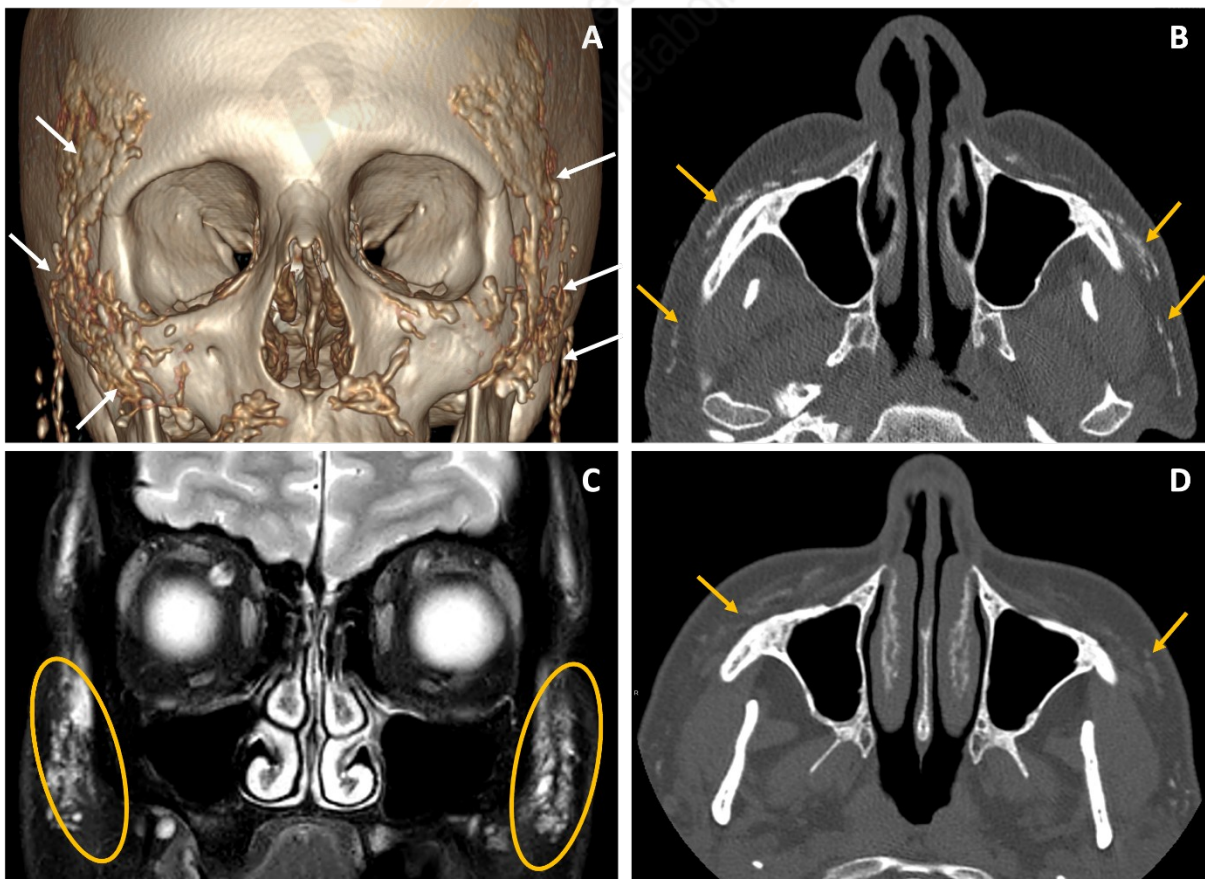


Fig. 1. A. Reconstrucción 3D de TC facial. B. Imagen axial de TC facial sin contraste. C. Imagen coronal de secuencia T2 con saturación grasa en resonancia magnética (RM). D. Imagen axial de TC facial sin contraste a los tres años de la inyección de Radiesse®. Se observan múltiples focos hiperdensos en TC (A y B) distribuidos de manera difusa por el tejido celular subcutáneo de las regiones cigomática, infraorbitaria y bucal predominantemente, correspondientes a depósitos de hidroxapatita de calcio. En la RM (C) estos depósitos son marcadamente hiperintensos en T2. A los tres años (D) se identifica una significativa reabsorción del producto con finos depósitos residuales.

