

## Nota Clínica

# Osteonecrosis bilateral del conducto auditivo externo en paciente en tratamiento con bifosfonatos

Álex García Tellado<sup>1</sup>, Aida Veiga-Alonso<sup>2</sup>, Javier García Poza<sup>3</sup>, José Manuel Olmos Martínez<sup>1</sup>

<sup>1</sup>Servicio de Medicina Interna. Hospital Universitario Marqués de Valdecilla. Instituto de Investigación Sanitaria Valdecilla (IDIVAL). Departamento de Medicina y Psiquiatría. Universidad de Cantabria. Santander. <sup>2</sup>Servicio de Otorrinolaringología. Hospital Universitario Marqués de Valdecilla. Universidad de Cantabria. Santander. <sup>3</sup>Servicio de Radiodiagnóstico. Hospital Universitario Marqués de Valdecilla. Universidad de Cantabria. Santander

### Resumen

**Introducción:** la osteonecrosis del canal auditivo externo (OCAE) es una complicación esquelética infrecuente y poco conocida del tratamiento con antirresortivos.

**Caso clínico:** presentamos el caso de una mujer de 57 años con osteoporosis, tratada durante cuatro años con alendronato, que fue remitida al otorrinolaringólogo para la extracción de un tapón de cerumen en el oído izquierdo. En la otoscopia se evidenciaron zonas ulceradas e indoloras en el suelo de ambos conductos auditivos externos, compatibles con osteonecrosis.

**Discusión:** a pesar de que la OCAE es una complicación esquelética poco común por el uso de antirresortivos, el desarrollo de síntomas localizados en el oído debe alertar a los médicos sobre esta rara entidad clínica, que deben solicitar una valoración otorrinolaringológica que permita realizar un diagnóstico y un tratamiento precoces.

### Palabras clave:

Bifosfonatos.  
Osteonecrosis del conducto auditivo externo.

Recibido: 13/06/2024 • Aceptado: 30/06/2024

Consideraciones éticas: se obtuvo consentimiento informado del paciente para la publicación del caso.

Conflicto de intereses: los autores declaran no tener conflicto de interés.

Inteligencia artificial: los autores declaran no haber usado inteligencia artificial (IA) ni ninguna herramienta que use IA para la redacción del artículo.

García Tellado Á, Veiga-Alonso A, García Poza J, Olmos Martínez JM. Osteonecrosis bilateral del conducto auditivo externo en paciente en tratamiento con bifosfonatos. Rev Osteoporos Metab Miner 2024;16(2):67-70

DOI: 10.20960/RevOsteoporosMetabMiner.00047

### Correspondencia:

Álex García Tellado. Servicio de Medicina Interna.  
Hospital Universitario Marqués de Valdecilla.  
Avda. de Valdecilla, s/n. 39008 Santander  
e-mail: agt1695@hotmail.com

## INTRODUCCIÓN

La osteonecrosis de los maxilares (ONM) es una complicación rara (1/1500-1/100 000 pacientes y año), pero bien conocida, en pacientes tratados con bifosfonatos orales por osteoporosis (1). Su desarrollo guarda relación con el estado de salud bucal, los traumatismos dentales provocados por la manipulación dentoalveolar y probablemente también por la disminución del recambio óseo y el posible efecto antiangiogénico de los bifosfonatos. Sin embargo, la osteonecrosis del conducto auditivo externo (OCAE) es un hallazgo también muy raro, pero poco conocido, del tratamiento con estos fármacos (2). En 2017, la Agencia Reguladora de Medicamentos y Productos Sanitarios (MHRA) del Reino Unido reconoció este trastorno como una complicación relacionada con los bifosfonatos y el denosumab, pero todavía hay muy poca conciencia o conocimiento sobre la OCAE entre los profesionales de la salud (3). Por ello, describimos el caso de una mujer de 57 años con osteoporosis que recibió tratamiento durante cuatro años con alendronato, y que desarrolló una osteonecrosis bilateral del conducto auditivo externo.

## CASO CLÍNICO

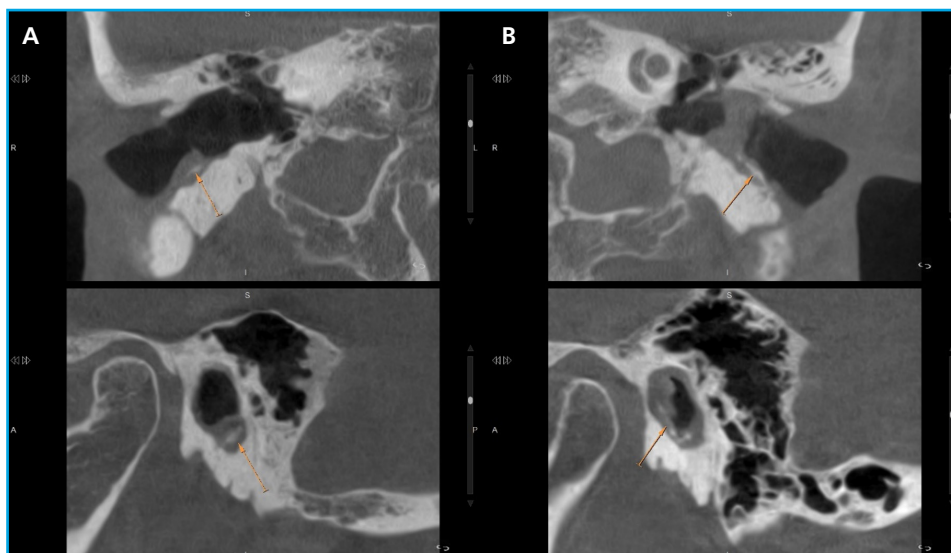
Mujer de 57 años que fue remitida a nuestras consultas por sufrir una fractura vertebral después de caerse cuando bajaba por unas escaleras. Fumaba unos 20 cigarrillos al día y bebía alrededor de 40 g diarios de alcohol. Tenía antecedentes de asma bronquial desde la infancia, síndrome adaptativo, menopausia precoz no quirúrgica a los 42 años y fractura traumática de la meseta tibial y del peroné distal derechos. En ese momento, se encontraba en tratamiento con duloxetina,

mirtazapina y broncodilatadores inhalados (beclometasona/formoterol/glicopirronio).

En la exploración física destacaba un IMC de 17,1 kg/m<sup>2</sup> con una ligera cifosis dorsal, sin otros datos relevantes. El hemograma completo, la VSG, la bioquímica rutinaria, incluida la calcemia, la fosfatemia y la magnesemia, el proteinograma, la TSH y el elemental y el sedimento de orina fueron normales. Los niveles 25-hidroxivitamina D (25[OH]D) estaban disminuidos (5 ng/ml) y los de PTH, ligeramente aumentados (66 pg/ml; rango normal [N]: 15-65 pg/ml), mientras que el propéptido amino terminal del procolágeno de tipo 1 (P1NP) estaba ligeramente aumentado (90,3 ng/ml; N: 22-60 ng/ml) y el telopéptido carboxiterminal del colágeno de tipo 1 (CTX) se encontraba en el rango alto de la normalidad (0,400 ng/ml; N: 0,132-0,410 ng/ml).

En los estudios de imagen (radiografía dorsolumbar y TC lumbosacra) se apreció la existencia de una fractura aguda de L3 (pérdida de altura del platillo superior inferior al 25 %) y crónica de L1 (pérdida de altura del 30 %). La densitometría ósea puso de manifiesto valores compatibles con osteopenia en la columna lumbar (T-2,0) y cadera total (T-2,2) y con osteoporosis en cuello femoral (T-2,5), así como un índice trabecular óseo degradado (TBS: 1,024). Por ello, se inició tratamiento con alendronato y calcifediol, que fue bien tolerado.

Cuatro años después, fue derivada por su médico de Atención Primaria al Servicio de Otorrinolaringología para realizar la extracción de un tapón de cerumen en el oído izquierdo. Tras la extracción de tapones bilaterales de cera, impactados en el suelo del conducto auditivo externo (CAE), mediante otomicroscopia se evidenciaron zonas ulceradas e indoloras en el suelo de ambos CAE, compatibles con osteonecrosis. Se solicitó una tomografía axial computarizada (TAC) de peñascos (Fig. 1) en la que se apreció un discreto engrosamiento



**Figura 1.** Exploración realizada con Cone Beam (CBCT). Reconstrucciones en los planos coronal y sagital de ambos conductos auditivos externos (CAEs). Moderada estenosis de ambos conductos auditivos externos (A: derecho; B: izquierdo) secundaria a tejido circunferencial de partes blandas (probablemente piel necrótica) y en el seno de este, fragmentación y secuestros óseos (flechas naranjas) de la cortical ósea. Hallazgos más prominentes en el lado izquierdo.

de las partes blandas en las paredes de ambos CAE, en los tercios externo y medio, asociado a la presencia de pequeñas erosiones óseas en la pared anterior y en el suelo de ambos, más evidente en el oído izquierdo, compatible con la sospecha clínica de osteonecrosis de los conductos auditivos externos. La paciente no había recibido tratamiento previo con corticoides sistémicos ni radioterapia local y no presentaba antecedentes de malignidad o diabetes. Los datos bioquímicos de rutina eran normales. La concentración de 25(OH)D había aumentado (28 ng/ml) y los marcadores de la remodelación habían disminuido de forma significativa (P1NP: 43,8 ng/ml; CTX: 0,198 ng/ml). Se suspendió el alendronato y se inició tratamiento con teriparatida. Durante los 2 años de seguimiento de la paciente, las lesiones no presentaron progresión y la formación recurrente de tapones de cera en la zona necrótica persistía sin cicatrizar del todo, pero con clara mejoría.

## DISCUSIÓN

La osteonecrosis del CAE (OCAE) es una rara complicación esquelética que se ha asociado con el uso de fármacos antirresortivos (2,3). Fue descrita por primera vez en 2006 por Polizzotto y cols. (4) en un paciente con mieloma múltiple tratado con bifosfonatos intravenosos. Desde entonces, se han descrito alrededor de 40 casos en la literatura (3). Se caracteriza por la aparición de una zona ulcerada circunscrita e indolora, sobre todo en el suelo del CAE (2). Algunos pacientes pueden presentar otorrea, otalgia o infecciones recidivantes y, en etapas avanzadas, paresia facial, pérdida de audición y posible afectación de la mastoides y de la articulación temporomandibular. Es un diagnóstico clínico poco conocido entre los especialistas, incluso entre los de otorrinolaringología. Además, puede confundirse con otras enfermedades, como el colesteatoma de CAE o la otitis externa maligna (2). Se han descrito hallazgos clínicos similares con otros antirresortivos, como el denosumab, y con otros fármacos, como el sorafenib, el sunitinib o el bevacizumab, por lo que algunos autores prefieren utilizar el término de *osteonecrosis del CAE relacionada con medicamentos* para referirse a esta situación (3). Al igual que ocurre con la ONM, la OCAE suele definirse como la presencia de hueso expuesto en el conducto auditivo durante más de 8 semanas en ausencia de radioterapia previa local y tras excluir la existencia de colesteatoma o metástasis (5).

De acuerdo con la literatura, los casos publicados corresponden en su mayoría a pacientes diagnosticados de osteoporosis (65 %) y con menor frecuencia, a pacientes con neoplasias malignas (35 %) sometidos a quimioterapia previa (3). En la revisión sistemática publicada por López-Simón y cols. (2), la forma más habitual de presentación fue la úlcera sobreinfectada con

exposición ósea unilateral. La afectación bilateral se dio en alrededor de la tercera parte de los casos, como sucedió en nuestra paciente. La zona de aparición inicial fue el suelo del conducto auditivo. En cuanto a la sintomatología acompañante, algo más de un tercio de los pacientes acudieron a la consulta por el comienzo o exacerbación de un tapón de cera, y los restantes, por otalgia y otorrea crónica. En algunas ocasiones el paciente puede estar asintomático o generar con más facilidad la creación de tapones de cera, como ocurrió en nuestro caso, en el que se detectó la lesión tras la extracción del cerumen.

La etiopatogenia de la enfermedad no está completamente aclarada, aunque se piensa que, como sucede en la ONM, intervienen fenómenos de inflamación e infección locales, así como la inhibición de la remodelación y de la angiogénesis (3,4). Además del tratamiento antirresortivo y antiangiogénico, los glucocorticoides, la quimioterapia, los pequeños traumatismos provocados con los bastoncillos de algodón o los dedos, así como los tapones de cera, con formación de herida en el conducto auditivo externo, pueden considerarse como factores de riesgo de osteonecrosis. La mayor parte de los casos ocurrieron en pacientes que habían seguido tratamiento durante más de dos años, y al menos una cuarta parte de los pacientes presentaba también una ONM (3,6).

Las técnicas de imagen no son en principio imprescindibles para establecer el diagnóstico. La TAC de hueso temporal es de utilidad para determinar la extensión de la lesión, excluir la presencia de mieloma subyacente y descartar metástasis óseas. La gammagrafía ósea con tecnecio-99 puede ser de utilidad, ya que es capaz de detectar la osteonecrosis subclínica, confirmar el diagnóstico de osteomielitis y distinguirlo de la presencia de lesiones malignas (2). En los casos en los que se realizó la biopsia de las lesiones, se observaron cambios óseos necróticos e inflamatorios locales (7).

Al igual que sucede en la ONM, el tratamiento inicial suele ser conservador y se basa en la potencial interrupción de la medicación de riesgo y el tratamiento con corticoides tópicos y antibióticos tópicos o sistémicos. Los resultados han sido variados y mal definidos: algunos casos responden bien a la terapia conservadora y otros necesitan un tratamiento más extenso, como antibióticos intravenosos, desbridamiento o resección quirúrgica del hueso necrótico y reconstrucción posterior. Sin embargo, se han descrito casos de recurrencia tras el tratamiento quirúrgico, por lo que el desbridamiento suele estar limitado a la eliminación de secuestros óseos y bordes puntiagudos que puedan provocar traumatismo directo repetido en el conducto auditivo (2,3,7).

En definitiva, la osteonecrosis del CAE es una complicación muy rara y poco conocida del tratamiento antirresortivo. El desarrollo de otorrea, otalgia o pérdida

auditiva durante el tratamiento antirresortivo debe alertar a los médicos sobre esta rara entidad clínica para que soliciten la valoración otorrinolaringológica que pueda facilitar el diagnóstico y el tratamiento tempranos de esta entidad, evitando la progresión de las lesiones.

## BIBLIOGRAFÍA

- Riancho JA, Peris P, González-Macías J, Pérez-Castrillón JL, en nombre de la Comisión de Redacción de las Guías de Osteoporosis de la SEIOMM (listado en Anexo). Guías de práctica clínica en la osteoporosis postmenopáusica, glucocorticoidea y del varón (actualización 2022). Sociedad Española de Investigación ósea y del Metabolismo Mineral (SEIOMM). *Rev Osteoporos Metab Miner* 2022;14(1):13-33. DOI: 10.4321/S1889-836X2022000100003
- López-Simón E, Corriols-Noval P, Castillo-Ledesma N, Morales-Angulo C. Osteonecrosis de conducto auditivo externo secundaria a Bisfosfonatos. Revisión sistemática. *Rev ORL* 2019;10(4):295. DOI: 10.14201/orl.20961
- Khan I. Medication-related osteonecrosis of the external auditory canal-A rapid review of the literature and relevance to special care dentists. *Spec Care Dentist* 2024;44(2):314-27. DOI: 10.1111/scd.12893
- Polizzotto M, Cousins V, Schwarer A. Bisphosphonate-associated osteonecrosis of the auditory canal. *Br J Haematol* 2006;132:114. DOI: 10.1111/j.1365-2141.2005.05833.x
- Thorsteinsson AL, Vestergaard P, Eiken P. External auditory canal and middle ear cholesteatoma and osteonecrosis in bisphosphonate-treated osteoporosis patients: a Danish national register-based cohort study and literature review. *Osteoporos Int* 2014;25:1937-44. DOI: 10.1007/s00198-014-2684-7.
- Wickham N, Crawford A, Carney AS, Goss AN. Bisphosphonate-associated osteonecrosis of the external auditory canal. *J Laryngol Otol* 2013;127(Suppl.2):S51-3. DOI: 10.1017/S002221511300100X
- Kumar S, Diamond T, Walton J. Two Cases of External Auditory Canal Osteonecrosis in Patients on Antiresorptive Therapy for Osteoporosis. *JCEM Case Rep* 2023;1(2):luad021. DOI: 10.1210/jcemcr/luad021