ARÁN

ROMM
Revista de Osteoporosis
y Metabolismo Mineral

Documento Especial

Posicionamiento multidisciplinar de expertos sobre la prevención y manejo de la osteonecrosis de los maxilares relacionada con los fármacos antirresortivos óseos

María Pilar Aguado Acín[1], Pedro Antonio Infante Cossío[2,3], José V. Bagán[4,5], José Nart[6], Luis Miguel Redondo González[7], Marta Zafra Poves[8], Carmen García Insausti[9], María Casanova Espinosa[10], José Luis Cebrián Carretero[11], Guillermo Martínez Díaz-Guerra[12]

[1]Servicio de Reumatología. Hospital Universitario La Paz, IdiPaz. Madrid. [2]Servicio de Cirugía Oral y Maxilofacial. Hospital Universitario Virgen del Rocío. Sevilla. [3]Departamento de Cirugía. Universidad de Sevilla. Sevilla. [4]Departamento de Estomatología. Universidad de Valencia. Valencia. [5]Hospital General Universitario de Valencia. Valencia. [6]Departamento de Periodoncia. Facultad de Odontología. Universitat Internacional de Catalunya. Barcelona. [7]Hospital Universitario Río Hortega – Sacyl – Área Oeste. Valladolid. [8]Servicio de Oncología Médica. Hospital General Universitario Morales Meseguer. Murcia. [9]Dirección Médica de la Sociedad Española de Hematología y Hemoterapia (SEHH). España. [10]Servicio de Hematología y Hemoterapia. Hospital Universitario Costa del Sol. Marbella, Málaga. [11]Servicio de Cirugía Oral y Maxilofacial. Hospital Universitario La Paz. Madrid. [12]Servicio de Endocrinología y Nutrición. Hospital Universitario 12 de Octubre. Madrid

Resumen

Introducción: la osteonecrosis de los maxilares relacionada con medicación (ONMRM) es una complicación grave asociada al uso de fármacos antirresortivos, como los bisfosfonatos y el denosumab, indicados en la osteoporosis y en enfermedades oncológicas con afectación ósea. Su manejo clínico continúa siendo objeto de controversias debido a la variabilidad en las estrategias de diagnóstico, prevención y tratamiento.

Objetivo: elaborar un documento de posicionamiento multidisciplinar que sintetice las principales recomendaciones internacionales y nacionales sobre la prevención y manejo de la ONMRM, así como proponer estrategias de práctica clínica que promuevan la adherencia terapéutica y minimicen el riesgo de complicaciones.

Material y métodos: se realizó una revisión de la literatura y reuniones telemáticas con especialistas en Cirugía Oral y Maxilofacial, odontología, Reumatología, Endocrinología, Hematología y Oncología Médica para formular recomendaciones basadas en la evidencia científica y la opinión de los expertos.

Resultados: se identifican los principales fármacos implicados en la ONMRM, los perfiles de riesgo, los factores de predisposición, los criterios diagnósticos y la estadificación clínica. Se proporcionan algoritmos de actuación clínica para la prevención y el tratamiento en pacientes con osteoporosis o con enfermedad oncológica (metástasis óseas y/o mieloma), así como pautas de actuación ante procedimientos dentales invasivos. También se aborda la necesidad de realizar una coordinación interdisciplinar y de implementar estrategias que fomenten la educación del paciente y la adherencia terapéutica.

Conclusión: la ONMRM presenta una gran variabilidad en su diagnóstico, prevención y abordaje terapéutico. Este documento facilita al clínico unas recomendaciones para abordar el manejo de estos pacientes desde un enfoque multidisciplinar. Con el fin de realizar una correcta prevención, se destaca la importancia de la evaluación dental previa, el control de los factores de riesgo y la educación del paciente. El tratamiento debe adaptarse a cada caso, priorizando las opciones conservadoras y fomentando la adherencia al tratamiento.

Palabras clave:
Fármacos antirresortivos.
Antiangiogénicos.
Bisfosfonatos.
Denosumab.
Exposición ósea en los maxilares.
Osteonecrosis de los maxilares relacionada con medicación.
Osteonecrosis maxilar.

Recibido: 27/10/2025 • Aceptado: 27/10/2025

María Pilar Aguado Acín y Pedro Antonio Infante Cossío son considerados los primeros autores de este artículo.

Aguado Acín MP, Infante Cossío PA, Bagán JV, Nart J, Redondo González LM, Zafra Poves M, García Insausti C, Casanova Espinosa M, Cebrián Carretero JL, Martínez Díaz-Guerra G. Posicionamiento multidisciplinar de expertos sobre la prevención y manejo de la osteonecrosis de los maxilares relacionada con los fármacos antirresortivos óseos. Rev Osteoporos Metab Miner 2025;17(4):170-184

DOI: 10.20960/RevOsteoporosMetabMiner.00107

Correspondencia:
María Pilar Aguado Acín. Servicio de Reumatología. Hospital Universitario La Paz. P.º de la Castellana, 261. 28046 Madrid
e-mail: paguadoacin@gmail.com

©Copyright 2025 SEIOMM y ©Arán Ediciones S.L. Este es un artículo Open Access bajo la licencia CC BY-NC-SA (http://creativecommons.org/licenses/by-nc-sa/4.0/).

INTRODUCCIÓN

La osteonecrosis de los maxilares relacionada con medicamentos (ONMRM) es una reacción adversa grave que provoca la muerte del tejido óseo de la cavidad oral, manifestándose clínicamente mediante la exposición del hueso maxilar necrótico en pacientes tratados con ciertos medicamentos asociados a esta complicación (1). Este término fue introducido por primera vez en 2003, cuando Marx publicó la primera serie de 36 casos de ONMRM (2). Más adelante, en 2005, se comunicó una serie de 10 casos en pacientes sometidos a quimioterapia oncológica (3). Desde entonces, el concepto ha evolucionado para incluir diversos fármacos que regulan la remodelación ósea (4), especialmente los fármacos antirresortivos.

TIPOS DE FÁRMACOS ASOCIADOS A LA OSTEONECROSIS DE LOS MAXILARES RELACIONADA CON MEDICACIÓN Y PERFIL DEL PACIENTE

Los fármacos antirresortivos asociados a la ONMRM se utilizan principalmente para tratar la osteoporosis y prevenir complicaciones óseas en pacientes con enfermedades oncológicas que afectan al sistema esquelético o padecen mieloma múltiple (5,6). También se emplean en patologías menos comunes como la displasia fibrosa, la enfermedad de Paget, la osteogénesis imperfecta y los tumores de células gigantes.

Los fármacos antirresortivos más importantes incluyen los bisfosfonatos, que actúan inhibiendo la enzima farnesil pirofosfato sintasa, bloqueando la actividad de los osteoclastos y, por tanto, la resorción ósea. Y, el denosumab que impide la diferenciación y activación de los osteoclastos al interferir con la señalización del ligando RANK (RANK-L). Estos mecanismos de acción hacen que ambos fármacos sean muy efectivos para prevenir complicaciones óseas graves (7).

Clínicamente, se pueden diferenciar dos perfiles principales de pacientes: aquellos con osteoporosis tratada con fármacos antirresortivos y los pacientes con enfermedad oncológica con afectación ósea, como metástasis derivadas de tumores sólidos o mieloma múltiple.

En pacientes con osteoporosis, los bisfosfonatos y el denosumab se administran a dosis estándar y con menor frecuencia, habitualmente por vía oral y subcutánea, respectivamente (1). Recientemente, se ha incorporado el romosozumab, un anticuerpo monoclonal con doble acción osteoformadora y antirresortiva, indicado en pacientes con osteoporosis grave y alto riesgo de fracturas. No obstante, dado su efecto transitorio, requiere una fase posterior de consolidación con tratamiento antirresortivo para mantener los beneficios obtenidos (8).

En pacientes con enfermedad oncológica, los bisfosfonatos y el denosumab se emplean a dosis y frecuencias más elevadas, generalmente por vía intravenosa o subcutánea (9). Además, existen otros fármacos utilizados en oncología que se han relacionado con la ONMRM. Entre ellos destacan los agentes antiangiogénicos, como el bevacizumab, y los inhibidores de la tirosina cinasa (cabozantinib, axitinib, sunitinib y sorafenib) (10), así como los tratamientos adyuvantes habituales, como los corticoides, los inhibidores de la aromatasa (letrozol, anastrozol), los moduladores del receptor de estrógenos (raloxifeno), los inhibidores de mTOR y CDK4/6, los inmunomoduladores (lenalidomida), los agentes citotóxicos y los anticuerpos monoclonales (11).

PREVALENCIA E INCIDENCIA

La prevalencia e incidencia de la ONMRM depende de varios factores, incluyendo el perfil del paciente, el tipo de fármaco utilizado, la indicación clínica, así como la dosis y la frecuencia de administración. En pacientes tratados por osteoporosis, la incidencia reportada es baja, situándose entre 0,001 % y 0,04 % (12). Sin embargo, en pacientes oncológicos con enfermedad metastásica ósea o mieloma múltiple, esta incidencia se incrementa, alcanzando valores entre el 1,3 % y el 1,8 % (13).

RIESGO-BENEFICIO DEL TRATAMIENTO

En osteoporosis, los bisfosfonatos y el denosumab han demostrado reducir el riesgo de fractura vertebral hasta en un 70 % y de fractura de cadera hasta en un 40 % (13). Estos resultados no solo evidencian la eficacia terapéutica de los antirresortivos, sino también sus importantes beneficios clínicos, ya que contribuyen a reducir la morbimortalidad asociada a las fracturas osteoporóticas y mejoran significativamente la calidad de vida de los pacientes. Debido a que el beneficio clínico tiende a incrementarse con el tiempo de tratamiento, en algunos casos se puede contemplar la opción preventiva de implementar "vacaciones terapéuticas" después de varios años de uso continuo con bisfosfonatos (1). Esta estrategia aprovecha la capacidad de estos fármacos para permanecer en el tejido óseo durante un largo periodo, lo que permite mantener parcialmente su efecto antirresortivo tras la suspensión de la medicación. Sin embargo, la efectividad y seguridad a largo plazo de esta práctica aún siguen siendo objeto de debate (14,15). También es necesario diferenciar claramente estas "vacaciones terapéuticas" de la interrupción definitiva del tratamiento, la cual debe considerarse únicamente cuando exista una justificación clínica válida (16).

En oncología, dado que los antirresortivos se administran a dosis más altas y con mayor frecuencia que en el tratamiento de la osteoporosis, existe una mayor acumulación de exposición al fármaco. Sin embargo, este uso intensivo está plenamente justificado por la capacidad demostrada para prevenir complicaciones esqueléticas graves, como fracturas patológicas o compresión medular. Estas complicaciones tienen un impacto decisivo en la calidad de vida y la supervivencia de los pacientes (13,17,18).

PROBLEMAS ACTUALES EN EL MANEJO DE ANTIRRESORTIVOS

Los principales problemas asociados al uso de fármacos antirresortivos incluyen la baja adherencia terapéutica, la variabilidad en su manejo entre diferentes especialidades médicas y la ausencia de consenso en las recomendaciones para prevenir la ONMRM.

En la osteoporosis, la falta de adherencia es una de las principales barreras. Se estima que hasta un 50 % de los pacientes abandonan la medicación dentro del primer año, reduciéndose significativamente los beneficios en la prevención de fracturas. Las causas más comunes son el desconocimiento sobre los beneficios del tratamiento y el temor a los efectos adversos, en particular a la ONMRM (12). Además, existe una gran variabilidad en el manejo clínico. Mientras que los reumatólogos y endocrinólogos priorizan la eficacia en la prevención de fracturas, los odontólogos, cirujanos orales y maxilofaciales se centran en reducir el riesgo de ONMRM. Estas diferencias en las prioridades pueden dar lugar a decisiones opuestas, especialmente cuando se evalúa si se debe continuar o suspender el tratamiento en pacientes que van a someterse a procedimientos odontológicos (19). En el caso de los pacientes oncológicos, la heterogeneidad es aún mayor. Las recomendaciones para el uso de bisfosfonatos y denosumab difieren según el tipo de tumor y la especialidad encargada del tratamiento (1).

A pesar de los esfuerzos de distintas sociedades científicas y las guías de práctica clínica (GPC) aún existen diferencias en cuanto al manejo de estos pacientes (4). Por todo ello, resulta prioritario disponer de recomendaciones consensuadas y basadas en evidencia, que promuevan un enfoque multidisciplinar que mejore la eficacia de estos fármacos y minimicen la aparición de ONMRM sin comprometer los beneficios terapéuticos.

El objetivo de este artículo es elaborar un documento de posicionamiento multidisciplinar actualizado sobre la prevención y el manejo de la ONMRM, integrando las recomendaciones internacionales y nacionales con mayor evidencia científica y proponiendo estrategias prácticas basadas en la opinión de los expertos para pacientes con osteoporosis o con metástasis óseas y/o mieloma múltiple tratados con fármacos antirresortivos.

MATERIAL Y MÉTODOS

Para la elaboración de este documento de posicionamiento, se constituyó un panel multidisciplinar compuesto por especialistas en Cirugía Oral y Maxilofacial, Odontología, Reumatología, Endocrinología, Hematología y Oncología Médica, seleccionados en función de su experiencia clínica, producción científica y participación en el manejo de pacientes tratados con agentes antirresortivos óseos.

Los objetivos fundamentales del grupo de expertos fueron: a) armonizar los criterios diagnósticos y terapéuticos; b) proponer estrategias de prevención adaptadas al perfil de riesgo del paciente y al tipo de agente implicado; y c) ofrecer recomendaciones prácticas para los profesionales sanitarios involucrados en la atención de estos pacientes desde diferentes especialidades.

Se llevó a cabo una revisión de la literatura científica en Medline/PubMed empleando la estrategia de búsqueda: (“Medication-related osteonecrosis of the jaws” OR osteonecrosis OR MRONJ) AND (jaw OR jaws OR maxillary OR mandible OR mandibular) AND (“clinical guideline” OR “consensus” OR “clinical practice guideline”). La búsqueda se limitó a publicaciones entre 2003 y 2025, en español e inglés. Se incluyeron guías de práctica clínica, consensos y revisiones sistemáticas sobre ONMRM, excluyendo cartas al editor y resúmenes de congresos. Esta búsqueda fue complementada con la selección de guías clínicas por parte del panel multidisciplinar y con la incorporación de la experiencia clínica acumulada de los expertos.

A lo largo de varias reuniones telemáticas y mediante el intercambio estructurado de documentos y comunicaciones electrónicas, el grupo trabajó de forma colaborativa en la elaboración de un documento de posicionamiento actualizado y consensuado.

RESULTADOS

De la revisión de los documentos seleccionados por el panel de expertos (1,4,12,13,19-23), se indican a continuación las principales recomendaciones para el diagnóstico, prevención y manejo de pacientes con riesgo de ONMRM o con la enfermedad establecida.

CRITERIOS DIAGNÓSTICOS

El diagnóstico de la ONMRM debe realizarse de forma exhaustiva para descartar otras formas de osteomielitis crónica no inducidas por antirresortivos. Entre los diagnósticos diferenciales se incluyen el retraso en la cicatrización, la exposición ósea o los secuestros óseos

secundarios a infecciones, traumatismos o procesos inflamatorios crónicos (24). Sobre esta base, las GPC coinciden en tres criterios fundamentales (25). Primero, es imprescindible la exposición actual o previa a un fármaco antirresortivo o antiangiogénico. Segundo, debe existir hueso expuesto o una fístula intraoral o extraoral con trayecto óseo con más de 8 semanas de evolución sin cicatrización. Tercero, ausencia de radioterapia previa en la región maxilofacial o exclusión de enfermedad metastásica en los maxilares (1,12,19).

FACTORES DE RIESGO

Existen múltiples factores de riesgo para desarrollar la ONMRM. Entre los factores farmacológicos, destacan la dosis acumulada del fármaco, la duración del tratamiento a partir de los 3 años y la frecuencia de administración. El riesgo es mayor en pacientes con enfermedad oncológica que reciben dosis altas de antirresortivos por vía intravenosa, en comparación con aquellos tratados por osteoporosis con formulaciones orales (23). Asimismo, el uso concomitante de antiangiogénicos, corticoides, inmunosupresores, inhibidores de la aromatasa o quimioterapia incrementa la susceptibilidad a desarrollar ONMRM (23,26). Los principales fármacos relacionados con esta complicación se resumen en la tabla I.

Entre los factores locales, los procedimientos dentales invasivos, como las extracciones dentales, las cirugías o la colocación de implantes que impliquen osteotomía, representan el desencadenante más frecuente, estando presentes en al menos la mitad de los casos (23). También contribuyen la enfermedad periodontal, las infecciones orales, las caries avanzadas y los factores mecánicos (por ejemplo, prótesis mal ajustadas o *torus* mandibulares). Finalmente, el consumo de tabaco y alcohol, junto con la presencia de enfermedades sistémicas como diabetes mal controlada o inmunodeficiencias (23,27,28).

ESTADIFICACIÓN DE LOS PACIENTES

La clasificación en estadios (0 a 3) de la ONMRM permite orientar las decisiones terapéuticas y establecer el pronóstico. La enfermedad puede presentarse con o sin exposición ósea, ya que la presencia de hueso sondable a través de una fístula también se considera criterio diagnóstico.

El estadio 0 es el más controvertido. Hasta el 50 % de los casos progresan a estadio 1, motivo por el cual la American Association of Oral and Maxillofacial Surgeons (AAOMS) lo considera un posible precursor de la ONMRM (1). Sin embargo, su reconocimiento no

Tabla I. Fuerza de la asociación entre medicamentos y la aparición de osteonecrosis de los maxilares relacionada con medicamentos (ONMRM)

Medicamentos con señales de intensidad fuerte	Medicamentos con señales de intensidad media	Medicamentos con señales de intensidad débil
Ácido zoledrónico Ácido alendrónico Ácido pamidrónico Ácido ibandrónico Ácido risedrónico Ácido alendrónico + colecalciferol Denosumab Cloruro de radio-223	Cabazitaxel Romosozumab Fulvestrant Raloxifeno Letrozol	Ácido etidrónico Eribulina Exemestano Anastrozol Trióxido de arsénico Prednisolona Everolimus Lenalidomida Daratumumab Bevacizumab Ramucirumab Trastuzumab Sunitinib Lenvatinib Cabozantinib Palbociclib Abemaciclib

La clasificación se basa en la señal de intensidad obtenida mediante el análisis farmacovigilancia del sistema FAERS (FDA Adverse Event Reporting System), utilizando el Componente de Información Esperado (EIC) y su intervalo de confianza del 95 %, según el método bayesiano de propagación de confianza (BCPNN). Se consideran señales de intensidad fuerte (+++) aquellas con IC-2SD > 3.0, media (++) si 1.5 < IC-2SD ≤ 3.0, y débil (+) si 0 < IC-2SD ≤ 1.5. Datos adaptados del estudio de Zhong et al. 2025.

es unánime entre las sociedades científicas, ya que algunas lo interpretan como una fase preclínica o una remisión de los estadios 1 a 3, pudiendo generar confusión en el manejo y derivar en errores diagnósticos (28-31). En la práctica clínica, el odontólogo suele ser el primer profesional en identificar estos casos, especialmente en pacientes con osteoporosis, los cuales son derivados al cirujano oral y maxilofacial cuando la situación es más severa.

El diagnóstico diferencial resulta complejo, ya que los síntomas del estadio 0 son inespecíficos y se solapan con patologías orales frecuentes. Manifestaciones como el dolor difuso, la odontalgia inespecífica o las molestias mandibulares persistentes, puede sugerir un estadio 0 de ONMRM, pero normalmente se deben a otras patologías más comunes, como disfunción temporomandibular, traumatismos oclusales, uso inadecuado de prótesis, periodontitis generalizadas avanzadas (estadios 3-4), caries, bruxismo o edentulismo severo de larga evolución. Según los expertos del consenso, esta superposición clínica explica que en atención primaria algunos pacientes sean erróneamente etiquetados como portadores de neuralgia facial atípica, cuando en realidad presentan trastornos funcionales sin relación con la ONMRM.

La conducta clínica recomendada ante la sospecha de un posible estadio 0 de ONM es no suspender el tratamiento antirresortivo, realizar una derivación temprana al especialista maxilofacial y llevar a cabo un seguimiento estrecho que permita confirmar o descartar la lesión y guiar el manejo posterior de forma segura y coordinada. La suspensión precoz e injustificada del tratamiento puede comprometer la eficacia de la prevención de fracturas, especialmente en pacientes con alto riesgo esquelético (1,4,22).

La tabla II resume los estadios clínicos, los criterios diagnósticos y las propuestas terapéuticas basadas en la literatura científica. En la evaluación complementaria, las pruebas de imagen son fundamentales. La radiografía panorámica continúa siendo la técnica más utilizada, aunque la tomografía computarizada (TC) ha adquirido relevancia por su capacidad para detectar alteraciones precoces, delimitar con precisión la extensión de la lesión y confirmar el estadio clínico.

Tabla II. Clasificación clínica y manejo terapéutico por estadios de la ONMRM

Estadio	Descripción	Síntomas	Hallazgos clínicos	Hallazgos radiográficos	Manejo recomendado
Riesgo	No hay hueso expuesto, pero el paciente usa antirresortivos	—	—	—	Seguimiento semestral (no oncológico) o trimestral (oncológico), higiene oral estricta
0	Pacientes sin evidencia clínica de hueso necrótico pero que presentan síntomas no específicos o hallazgos clínicos y radiográficos	Odontotalgia no explicada por una casusa odontogénica. Dolor óseo sordo en la mandíbula, que puede irradiarse a la región de la articulación temporomandibular. Dolor de seno, que puede estar asociado con inflamación y engrosamiento de la pared sinusal maxilar Función neurosensorial alterada	Aflojamiento de dientes no explicado por enfermedad periodontal crónica. Inflamación intraoral o extraoral	Pérdida o reabsorción ósea alveolar no atribuible a enfermedad periodontal crónica. Cambios en el patrón trabecular, hueso esclerótico y ausencia de hueso nuevo en los alvéolos de extracción. Regiones de osteosclerosis que afectan el hueso alveolar y/o el hueso basilar circundante. Engrosamiento/oscurecimiento del ligamento periodontal (engrosamiento de la lámina dura, esclerosis y disminución del tamaño del espacio del ligamento periodontal)	Control del dolor, vigilancia clínica, antibióticos si hay signos infecciosos
1	Hueso expuesto y necrótico o fístula que se dirige al hueso en pacientes asintomáticos y que no tienen evidencia de infección/ inflamación	—	—	Pueden presentar hallazgos radiográficos mencionados para la Etapa 0 que se localizan en la región ósea alveolar	Enjuagues con clorhexidina, seguimiento cada 4-6 semanas. En tratamientos quirúrgicos utilización del plasma rico en plaquetas si se comprueba que han pasado varios meses y el alveolo no se ha cerrado

(Continúa en página siguiente)

Tabla II (cont.). Clasificación clínica y manejo terapéutico por estadios de la ONMRM

Estadio	Descripción	Síntomas	Hallazgos clínicos	Hallazgos radiográficos	Manejo recomendado
2	Hueso expuesto y necrótico, o fístula que se dirige al hueso, con evidencia de infección/ inflamación	—	—	Pueden presentar hallazgos radiográficos mencionados para la Etapa 0 que se localizan en la región ósea alveolar	Antibióticos orales (amoxicilina + metronidazol), analgesia, desbridamiento conservador. En tratamientos quirúrgicos utilización del plasma rico en plaquetas si se comprueba que han pasado varios meses y el alveolo no se ha cerrado
3	Hueso expuesto y necrótico o fístulas que se extienden hasta el hueso	Con evidencia de infección y uno o más de los siguientes: – Hueso necrótico expuesto que se extiende más allá de la región del hueso alveolar (es decir, borde inferior y rama en la mandíbula, seno maxilar y cigoma en el maxilar) – Fractura patológica – Fístula extraoral – Comunicación oral antral/ oronasal. – Osteólisis que se extiende al borde inferior de la mandíbula o al piso del seno	—	—	Cirugía conservadora o resección ósea, manejo interdisciplinario

PREVENCIÓN Y MANEJO MULTIDISCIPLINAR

La prevención y el manejo multidisciplinar de la ONMRM son fundamentales para reducir su incidencia y mejorar el pronóstico de los pacientes en tratamiento con antirresortivos. Las estrategias preventivas deben iniciarse antes de comenzar el tratamiento e incluyen la identificación de factores de riesgo, una evaluación odontológica exhaustiva, la eliminación de focos infecciosos y garantizar una adecuada salud bucodental (32).

La necesidad y el momento de realizar la revisión odontológica previa dependen del perfil clínico y del riesgo individual. En pacientes con osteoporosis, la evaluación odontológica previa es recomendable cuando existen factores de riesgo de ONMRM, necesidades dentales urgentes o procedimientos invasivos pendientes. Sin embargo, en pacientes de bajo riesgo, y con el objetivo de no retrasar el inicio del tratamiento, la revisión bucal puede realizarse de forma concomitante al inicio del tratamiento. En cambio, en pacientes con enfermedad oncológica, la evaluación bucodental previa es obligatoria, y el inicio del tratamiento antirresortivo debe aplazarse hasta que haya cicatrizado completamente cualquier lesión oral, siempre que la situación sistémica del paciente lo permita (33-35).

La frecuencia del control odontológico debe ajustarse al riesgo de ONMRM y al contexto clínico. El panel de expertos recomienda revisiones cada 6 a 12 meses en pacientes con osteoporosis y cada 3 a 6 meses en pacientes con enfermedad oncológica (metástasis óseas de tumores sólidos o mieloma múltiple) tratados con antirresortivos.

PROCEDIMIENTOS DENTALES EN PACIENTES TRATADOS CON ANTIRRESORTIVOS

El abordaje odontológico debe individualizarse según el tipo de fármaco, el perfil clínico y el riesgo de ONMRM. En todos los pacientes, los tratamientos conservadores no invasivos, como obturaciones, endodoncias no quirúrgicas, ortodoncia o prótesis dentales, se consideran seguros, y en ningún caso se recomienda suspender el tratamiento antirresortivo para su realización.

PACIENTES CON OSTEOPOROSIS Y BAJO RIESGO DE OSTEONECROSIS DE LOS MAXILARES RELACIONADA CON MEDICACIÓN

Los procedimientos de bajo riesgo, como cirugías dentoalveolares menores, extracciones dentales simples o colocación de implantes sin necesidad de osteotomía pueden realizarse de forma segura siempre que se utilice una técnica quirúrgica atraumática, se logre un cierre primario de la herida y se mantenga un seguimiento clínico y radiológico estrecho. En estos casos, no se recomienda suspender los bisfosfonatos.

En pacientes tratados con denosumab, la opción más segura consiste en programar el procedimiento entre los 5 y 6 meses posteriores a la última administración, procurando no retrasar la siguiente dosis, con el objetivo de minimizar el riesgo de complicaciones óseas y evitar la pérdida del efecto terapéutico (22).

PACIENTES CON OSTEOPOROSIS Y ALTO RIESGO DE OSTEONECROSIS DE LOS MAXILARES RELACIONADA CON MEDICACIÓN

En este grupo, la suspensión de los bisfosfonatos no ha demostrado reducir el riesgo de ONMRM, debido a su larga permanencia en el hueso (1,22,23). Sin embargo, algunos autores proponen una interrupción temporal del tratamiento para favorecer la cicatrización de la mucosa, con recomendaciones que varían entre 1 semana y 2 meses antes del procedimiento quirúrgico (22,36). El panel de expertos considera razonable valorar una suspensión de hasta 2 meses, manteniéndola hasta la cicatrización completa de la herida, siempre que el estado sistémico del paciente lo permita y garantizando la posterior reintroducción del tratamiento.

Por el contrario, en pacientes tratados con denosumab, no se aconseja su suspensión, ya que incluso breves retrasos pueden inducir una pérdida rápida de masa ósea y un aumento del riesgo de fracturas vertebrales múltiples (1,22,23). En estos casos, se recomienda programar los procedimientos entre los 5 y 6 meses tras la última dosis, y reanudar el tratamiento a las 4 a 6 semanas después del cierre mucoso, evitando retrasos superiores a 1 mes (22).

PACIENTES CON ENFERMEDAD ONCOLÓGICA (METÁSTASIS ÓSEAS O MIELOMA MÚLTIPLE)

La suspensión rutinaria del tratamiento antes de procedimientos dentales invasivos no está respaldada por la evidencia científica, ya que no se ha demostrado una reducción significativa del riesgo de ONMRM (4,34). Estos pacientes deben considerarse de alto riesgo durante toda su vida, incluso tras la finalización del tratamiento. Por tanto, los procedimientos quirúrgicos invasivos deben evitarse siempre que sea posible, priorizando alternativas conservadoras, como las endodoncias no quirúrgicas, en lugar de las extracciones dentales (1,4).

Cuando la cirugía sea inevitable o urgente, se recomienda realizarla en una unidad quirúrgica de referencia y en coordinación con los servicios de Oncología y/o Hematología. Se deben utilizar técnicas atraumáticas con cierre primario, acompañadas de irrigación abundante con suero salino o clorhexidina, y cuando sea posible, del uso de concentrados plaquetarios para favorecer la cicatrización tisular (4). Algunos estudios observacionales sugieren que una suspensión temporal de los bisfosfonatos intravenosos durante al menos 3 meses antes de la intervención podría reducir el riesgo de ONMRM, aunque la evidencia es limitada (37). En estos casos, la reintroducción del tratamiento debe realizarse tras la cicatrización completa de la herida, pudiendo retrasarse hasta 3 meses según la evolución clínica.

En pacientes tratados con denosumab, la suspensión tampoco se recomienda de forma sistemática debido al riesgo de efecto rebote, caracterizado por la rápida pérdida ósea y la aparición de fracturas vertebrales múltiples. La alternativa más segura es programar el procedimiento entre los 3 y 4 meses después de la última dosis, con reintroducción del fármaco entre las 6 y 8 semanas posteriores a la cirugía, siempre tras confirmar una adecuada cicatrización de la mucosa y con vigilancia clínica de un posible "efecto rebote" si la suspensión del denosumab se prolonga más de 4 semanas de la siguiente dosis programada (1).

PACIENTES QUE HAN FINALIZADO EL TRATAMIENTO ANTIRRESORTIVO

El momento óptimo para realizar un procedimiento dental invasivo depende del tipo de fármaco y de la situación clínica. En general, se considera más seguro intervenir tras al menos 12 meses desde la última administración, siempre que exista cicatrización adecuada y ausencia de lesiones activas. Este intervalo es especialmente importante en pacientes tratados con bisfosfonatos intravenosos, como el ácido zoledrónico, debido a su prolongada acción ósea. En los pacientes tratados con denosumab, este periodo podría acortarse ligeramente, aunque siempre bajo una evaluación clínica individualizada.

La figura 1 muestra el abordaje recomendado en pacientes tratados con fármacos antirresortivos sin ONMRM.

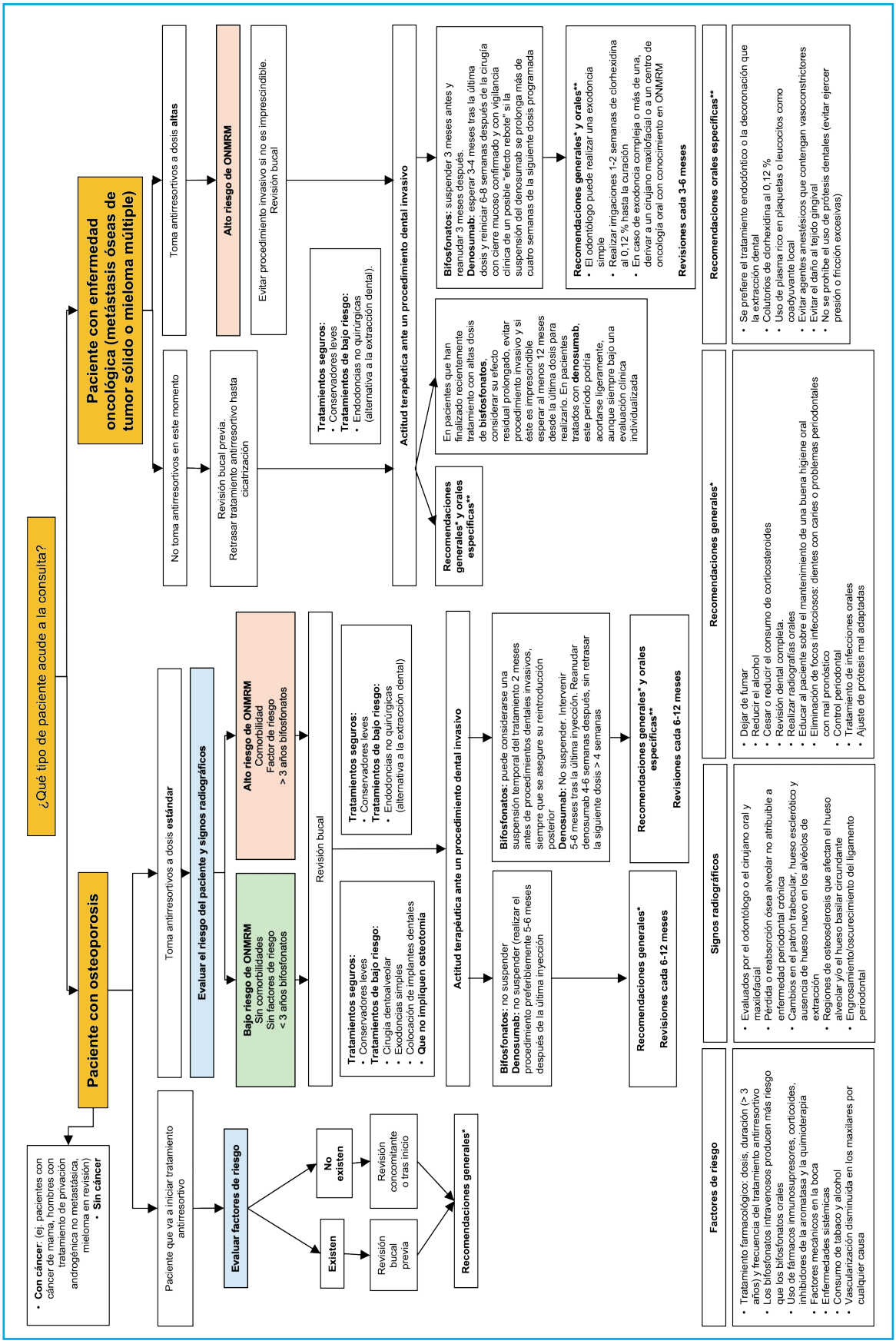

Figura 1. Algoritmo para el manejo de pacientes tratados con fármacos antirresortivos óseos que no presentan ONMRM. Se presentan recomendaciones específicas según el tipo de paciente (con osteoporosis u oncológico) y el uso actual o previsto de fármacos antirresortivos óseos, diferenciando entre dosis estándar o altas. Se establece la estratificación del riesgo de ONMRM, y se detallan las conductas terapéuticas según riesgo bajo o alto, incluyendo recomendaciones generales y específicas orales, así como la periodicidad de las revisiones odontológicas. También se incluyen factores de riesgo y signos radiográficos relevantes para la toma de decisiones clínicas.

PACIENTES CON OSTEONECROSIS DE LOS MAXILARES RELACIONADA CON MEDICACIÓN

Las decisiones terapéuticas deben individualizarse en función del estadio clínico, el tipo de fármaco implicado, la indicación terapéutica, el estado general del paciente y, en el contexto oncológico, el pronóstico de la enfermedad de base. En este sentido, resulta deseable la creación de unidades de referencia multidisciplinares que concentren profesionales con experiencia clínica específica en esta entidad, y garanticen una atención homogénea y coordinada.

Los objetivos terapéuticos se centran en el control del dolor, la resolución del proceso infeccioso y la prevención de la progresión o aparición de nuevas complicaciones. Según la gravedad del cuadro, el tratamiento puede ser médico o quirúrgico. El manejo conservador, indicado en estadios iniciales, se basa en medidas antisépticas locales, antibioterapia sistémica y control sintomático (22). Sin embargo, la evidencia reciente sugiere que, incluso en estadios tempranos (1 y 2), puede ser beneficiosa una intervención quirúrgica precoz cuando persiste la falta de cicatrización tras varios meses de tratamiento conservador. En estos casos, el uso de plasma rico en plaquetas como coadyuvante tras el legrado ha mostrado resultados favorables (38).

Por otra parte, el tratamiento quirúrgico, que abarca desde el desbridamiento de las áreas necróticas hasta la resección ósea con cierre primario, debe adaptarse a la evolución clínica y a la respuesta individual del paciente. La figura 2 resume la estrategia terapéutica en los pacientes con ONMRM establecida.

En el estadio 1 de la ONMRM, el tratamiento se orienta a controlar los síntomas locales, prevenir la progresión de la lesión y mantener una adecuada salud bucodental. En esta fase se recomienda mantener el tratamiento antirresortivo, ya que su suspensión no ha demostrado beneficio clínico.

En los estadios avanzados de ONMRM (estadios 3 y 4), la suspensión temporal de la terapia antirresortiva puede favorecer una resolución más rápida de las lesiones. No obstante, la reintroducción del tratamiento antirresortivo debe considerarse solo tras la completa cicatrización de la mucosa, la ausencia de signos inflamatorios o infecciosos y una valoración multidisciplinaria del riesgo-beneficio (1). En los casos en que el beneficio terapéutico supere el riesgo de recurrencia, la reanudación deberá realizarse de forma consensuada con el paciente y bajo un seguimiento odontológico y maxilofacial.

Cuando la reintroducción del tratamiento antirresortivo no sea recomendable, las alternativas terapéuticas deben individualizarse según el fármaco previamente empleado. En pacientes tratados con bisfosfonatos, puede contemplarse el uso de análogos de la hormona paratiroidea (PTH), como la teriparatida, que constituyen una opción anabólica eficaz para el manejo de la osteoporosis y la recuperación de la masa ósea (22). Por el contrario, en pacientes previamente tratados con denosumab, no existen alternativas equivalentes que compensen su potente efecto antirresortivo. En estos casos, se recomienda una vigilancia clínica exhaustiva ante la posibilidad de un "efecto rebote". Si este fenómeno se manifiesta, puede valorarse la reintroducción controlada de denosumab con el objetivo de prevenir complicaciones esqueléticas y mantener la estabilidad ósea.

IMPACTO EN LA ADHERENCIA TERAPÉUTICA

El temor a desarrollar ONMRM influye en la adherencia al tratamiento antirresortivo. Esta preocupación, frecuentemente asociada a una percepción exagerada del riesgo, puede conducir a interrupciones prematuras del tratamiento, omisión de dosis o abandono terapéutico, con el consiguiente aumento del riesgo de fracturas osteoporóticas o de progresión de la enfermedad ósea metastásica (39).

En ausencia de protocolos universales de manejo, la valoración individualizada y el juicio clínico compartido entre especialistas resultan esenciales para equilibrar los riesgos y beneficios del tratamiento. A partir de la evidencia científica disponible y la experiencia clínica del grupo de expertos, se propone un conjunto de recomendaciones prácticas, resumidas en la figura 3, orientadas a mejorar la continuidad terapéutica y minimizar las complicaciones asociadas.

DISCUSIÓN

El presente documento propone una estrategia estructurada para la prevención y manejo de la ONMRM, basada en la coordinación multidisciplinar entre odontólogos, cirujanos orales y maxilofaciales, así como médicos prescriptores.

En línea con los consensos más recientes, se desaconseja la suspensión sistemática del tratamiento antirresortivo en pacientes con osteoporosis, incluso ante procedimientos dentales o implantológicos de bajo riesgo, priorizando la individualización del manejo según el tipo de fármaco, la duración del tratamiento y los factores de riesgo locales y sistémicos (1,22,23).

Desde el punto de vista diagnóstico, la inclusión del estadio 0 en la clasificación de la AAOMS (1), ha supuesto un avance relevante, al permitir el reconocimiento temprano de formas incipientes basadas en hallazgos radiográficos o síntomas inespecíficos.

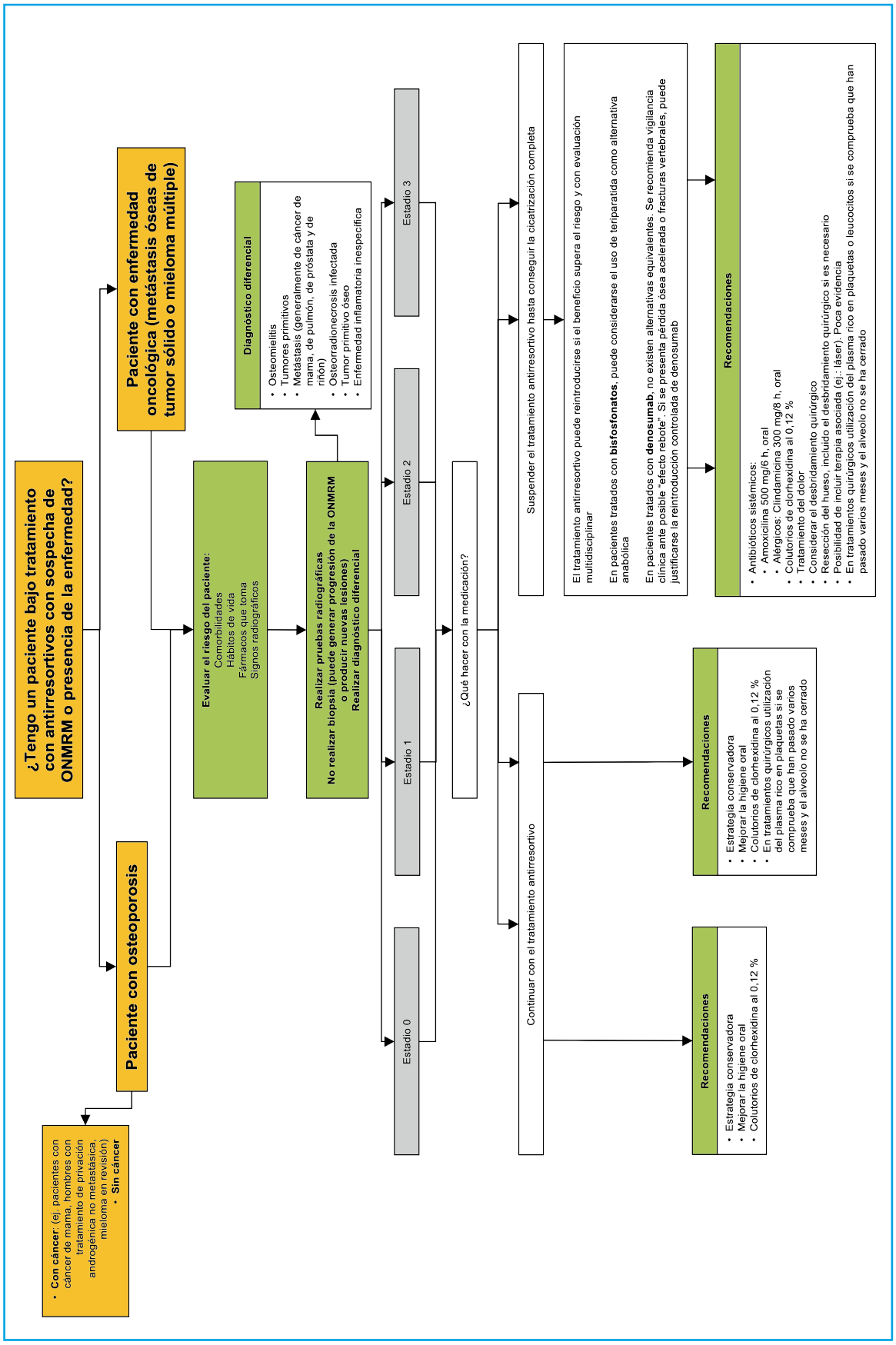

Figura 2. Algoritmo para el manejo de pacientes tratados con fármacos antirresortivos óseos que presentan ONMRM. El diagrama orienta el abordaje diagnóstico y terapéutico según el estadio clínico (0 a 3) de la ONMRM en pacientes con osteoporosis o patología oncológica. Incluye la evaluación del riesgo, la exclusión de diagnósticos diferenciales, y la toma de decisiones respecto a la continuidad o suspensión del tratamiento antirresortivo óseo. Se detallan intervenciones recomendadas según la gravedad del cuadro, con énfasis en el manejo conservador, la higiene oral, el uso de colutorios, antibióticos, control del dolor y desbridamiento quirúrgico.

Figura 3. Decálogo de recomendaciones a pacientes basadas en la evidencia científica y experiencia clínica de los expertos. Este documento forma parte de una estrategia educativa orientada a la prevención de la ONMRM en pacientes tratados con antirresortivos. Las recomendaciones han sido consensuadas por especialistas en Cirugía Oral y Maxilofacial, Odontología, Reumatología, Endocrinología, Hematología y Oncología Médica, y están dirigidas a reforzar la adherencia terapéutica y la salud bucodental mediante intervenciones basadas en la mejor evidencia disponible.

Estudios recientes (12,19,20,40) respaldan el uso de la tomografía computarizada de haz cónico (CBCT) como herramienta complementaria para el diagnóstico precoz, aunque persiste la necesidad de evitar el sobrediagnóstico, especialmente en presencia de síntomas orofaciales inespecíficos atribuibles a patologías odontológicas comunes.

La prevención sigue siendo la herramienta más eficaz (33-35). Así mismo, el temor a desarrollar la ONMRM puede comprometer la adherencia terapéutica. Por ello, la comunicación clara con los profesionales sanitarios, la coordinación multidisciplinar y la educación al paciente son esenciales.

Como aportación diferencial, este consenso organiza las recomendaciones internacionales en un algoritmo práctico, adaptado a distintos perfiles clínicos: pacientes con osteoporosis y pacientes con enfermedad oncológica (metástasis ósea o mieloma múltiple), integrando evidencia científica actual, experiencia clínica y criterios de aplicabilidad real, con el objetivo de ofrecer pautas claras y fácilmente implementables en la práctica asistencial. Otros documentos recientes han abordado este problema clínico. Entre ellos, destacan las recomendaciones elaboradas por Anastasilakis y cols. (22), en representación de la European Calcified Tissue Society (ECTS), basadas en una revisión crítica de la literatura, y no sistemática debido a la limitada calidad de la evi-

dencia disponible. Al igual que el presente consenso, sus resultados concluyen que las recomendaciones para prevenir la ONMRM deben adaptarse al proceso óseo de base, los factores de riesgo individuales y el tipo de tratamiento antirresortivo recibido. No obstante, nuestro trabajo amplía este enfoque al integrar recomendaciones dentales específicas, pautas de manejo farmacológico diferenciadas por perfil clínico (osteoporótico u oncológico) y tipo de antirresortivo, proporcionando una visión más práctica y completa del abordaje multidisciplinar que se debe seguir en estos pacientes.

Por otra parte, el grupo de trabajo liderado por de Ali y cols. (23) ha realizado una revisión sistemática y metaanálisis para determinar si el uso de antirresortivos en pacientes con osteoporosis aumenta el riesgo de ONMRM en pacientes sometidos a un implante dental, así como su posible impacto en la tasa de supervivencia de los implantes. Concluyen que el efecto del tratamiento antirresortivo en el fracaso del implante sigue siendo incierto, y que la evidencia disponible –de muy baja calidad– no respalda la suspensión sistemática de los tratamientos antirresortivos previos al procedimiento. Sin embargo, este trabajo no proporciona recomendaciones específicas de manejo en distintos escenarios clínicos, aspecto que sí aborda de manera detallada el presente documento multidisciplinar.

CONCLUSIÓN

La ONMRM es una complicación grave con importantes implicaciones clínicas y una elevada heterogeneidad en su diagnóstico, prevención y tratamiento. Este documento de posicionamiento propone unificar criterios basados en la evidencia científica y en la opinión de expertos para optimizar estrategias de prevención y tratamiento. La evaluación odontológica previa, el control de factores de riesgo y la educación del paciente son fundamentales para minimizar su incidencia. El manejo, tanto en pacientes oncológicos como no oncológicos, debe ser individualizado, priorizando las estrategias conservadoras y favoreciendo la continuidad terapéutica. La falta de estudios prospectivos limita la evidencia actual, resaltando la necesidad de nuevas investigaciones para estandarizar los protocolos clínicos.

INTELIGENCIA ARTIFICIAL

Los autores declaran no haber usado inteligencia artificial (IA) ni ninguna herramienta que use IA para la redacción del artículo.

AGRADECIMIENTOS

Los autores agradecen a la Dra. Rosa Rojo (ScarletMed) su ayuda en la redacción médica, a Inspira Network su apoyo durante todo el proceso.

CONTRIBUCIÓN DE LOS AUTORES

La conceptualización del estudio fue realizada por Marta Zafra Poves, María Pilar Aguado Acín, Luis Miguel Redondo González y Guillermo Martínez Díaz-Guerra. La adquisición de fondos, metodología, administración del proyecto, supervisión, validación y visualización estuvieron a cargo de Guillermo Martínez Díaz-Guerra. La redacción del borrador original fue elaborada por Marta Zafra Poves, Carmen García Insausti, María Casanova Espinosa, María Pilar Aguado Acín, José Nart y Pedro Infante-Cossio. La revisión y edición del manuscrito fueron realizadas por Marta Zafra Poves, Guillermo Martínez Díaz-Guerra, Carmen García Insausti, José Bagán, María Casanova Espinosa, Luis Miguel Redondo González, María Pilar Aguado Acín, José Nart, José Luis Cebrían Carretero y Pedro Infante-Cossio.

FINANCIACIÓN

Estudio financiado por FEIOMM con el patrocinio de las casas comerciales AMGEN-UCB, SANDOZ, STADA Y THERAMEX.

CONFLICTOS DE INTERÉS

Marta Zafra Poves, Carmen García Insausti, María Casanova Espinosa, José Bagán, Luis Miguel Redondo González, Pedro Infante-Cossio, José Luis Cebrián Carretero y José Nart declaran no tener conflictos de interés relacionados con el contenido de este manuscrito. Guillermo Martínez Díaz-Guerra declara haber participado en congresos y reuniones científicas organizadas por Amgen, UCB, Kyowa Kirin, Theramex y Gedeon Richter, haber actuado como ponente para Kyowa Kirin, Italfármaco, FAES y Gedeon Richter, y haber formado parte de advisory boards de Alexion, Takeda, Italfármaco, Ascendis, Amgen, UCB y Kyowa Kirin. María Pilar Aguado Acín declara haber participado en ponencias de actividades formativas patrocinadas por Alexion, Amgen, FAES, Gedeon Richter Ibérica, GP Pharm, Kyowa Kirin, Lilly, MSD, Rubió, Stada y Theramex; y ha participado en asesorías puntuales para Alexion, Amgen, AstraZeneca, Kyowa Kirin y Theramex.

BIBLIOGRAFÍA

1. Ruggiero SL, Dodson TB, Aghaloo T, Carlson ER, Ward BB, Kademani D. American Association of Oral and Maxillofacial Surgeons' Position Paper on Medication-Related Osteonecrosis of the Jaws-2022 Update. J Oral Maxillofac Surg Off J Am Assoc Oral Maxillofac Surg 2022;80:920-43. DOI: 10.1016/j.joms.2022.02.008

2. Marx RE. Pamidronate (Aredia) and zoledronate (Zometa) induced avascular necrosis of the jaws: a growing epidemic. J oral Maxillofac Surg Off J Am Assoc Oral Maxillofac Surg 2003;61:1115-7. DOI: 10.1016/s0278-2391(03)00720-1
3. Bagan J V, Murillo J, Jimenez Y, Poveda R, Milian MA, Sanchis JM, et al. Avascular jaw osteonecrosis in association with cancer chemotherapy: series of 10 cases. J oral Pathol Med Off Publ Int Assoc Oral Pathol Am Acad Oral Pathol 2005;34:120-3. DOI: 10.1111/j.1600-0714.2004.00269.x
4. Yarom N, Shapiro CL, Peterson DE, Van Poznak CH, Bohlke K, Ruggiero SL, et al. Medication-Related Osteonecrosis of the Jaw: MASCC/ISOO/ASCO Clinical Practice Guideline. J Clin Oncol Off J Am Soc Clin Oncol 2019;37:2270-90. DOI: 10.1200/JCO.19.01186
5. Gau Y-C, Yeh T-J, Hsu C-M, Hsiao SY, Hsiao H-H. Pathogenesis and Treatment of Myeloma-Related Bone Disease. Int J Mol Sci 2022;23:3112. DOI: 10.3390/ijms23063112
6. Fehm T, Felsenberg D, Krimmel M, Solomayer E, Wallwiener D, Hadjii P. Bisphosphonate-associated osteonecrosis of the jaw in breast cancer patients: recommendations for prevention and treatment. Breast 2009;18:213-7. DOI: 10.1016/j.breast.2009.07.001
7. Kuroshima S, Sasaki M, Sawase T. Medication-related osteonecrosis of the jaw: A literature review. J oral Biosci 2019;61:99-104. DOI: 10.1016/j.job.2019.03.005
8. Everts-Graber J, Wenger M, Oser S, Studer U, Steiner C, Ziswiler H-R, et al. The effect of romosozumab on bone mineral density depending on prior treatment: a prospective, multicentre cohort study in Switzerland. Osteoporos Int a J Establ as result Coop between Eur Found Osteoporos Natl Osteoporos Found USA 2024;35:1605-13. DOI: 10.1007/s00198-024-07155-9
9. Grávalos C, Rodríguez C, Sabino A, Seguí MÁ, Virizuela JA, Carmona A, et al. SEOM Clinical Guideline for bone metastases from solid tumours (2016). Clin Transl Oncol Off Publ Fed Spanish Oncol Soc Natl Cancer Inst Mex 2016;18:1243-53. DOI: 10.1007/s12094-016-1590-1
10. Lopes-Coelho F, Martins F, Pereira SA, Serpa J. Anti-Angiogenic Therapy: Current Challenges and Future Perspectives. Int J Mol Sci 2021;22:3765. DOI: 10.3390/ijms22073765
11. Zhong Y, Dai W, Yin L, Wu G, Wang X. Real-world study of medication-related osteonecrosis of the jaw from 2010 to 2023 based on Food and Drug Administration Adverse Event Reporting System. JBMR plus 2025;9:ziaf003. DOI: 10.1093/jbmrpl/ziaf003
12. Kim KM, Rhee Y, Kwon Y-D, Kwon T-G, Lee JK, Kim D-Y. Medication Related Osteonecrosis of the Jaw: 2015 Position Statement of the Korean Society for Bone and Mineral Research and the Korean Association of Oral and Maxillofacial Surgeons. J Bone Metab 2015;22:151-65. DOI: 10.11005/jbm.2015.22.4.151
13. Chalem M, Medina A, Sarmiento AK, Gonzalez D, Olarte C, Pinilla E, et al. Therapeutic approach and management algorithms in medication-related osteonecrosis of the jaw (MONJ): recommendations of a multidisciplinary group of experts. Arch Osteoporos 2020;15:101. DOI: 10.1007/s11657-020-00761-0
14. Oh J-H, Kim S-G. Unveiling Medication-Related Osteonecrosis of the Jaw: A Rapid Review of Etiology, Drug Holidays, and Treatment Strategies. Appl Sci 2024;14:3314. DOI: 10.3390/app14083314
15. Aboalela AA, Farook FF, Alqahtani AS, Almousa MA, Alanazi RT, Almohammadi DS. The Effect of Antiresorptive Drug Holidays on Medication-Related Osteonecrosis of the Jaw: A Systematic Review and Meta-Analysis. Cureus 2022;14:e30485. DOI: 10.7759/cureus.30485
16. Silverman SL, Adachi JD, Dennison E. Bisphosphonate drug holidays: we reap what we sow. Osteoporos Int a J Establ as result Coop between Eur Found Osteoporos Natl Osteoporos Found USA 2016;27:849-52. DOI: 10.1007/s00198-015-3453-y
17. Infante Cossío P, Cabezas Macián A, Pérez Ceballos JL, Palomino Nicas J, Gutiérrez Pérez JL. Bisphosphonate-related osteonecrosis of the jaw in patients with multiple myeloma. Med Oral Patol Oral Cir Bucal 2008;13:E52-7.
18. Watts NB, Camacho PM, Lewiecki EM, Petak SM. American Association of Clinical Endocrinologists/American College of Endocrinology Clinical Practice Guidelines for the Diagnosis and Treatment of Postmenopausal Osteoporosis-2020 Update. Endocr Pract Off J Am Coll Endocrinol Am Assoc Clin Endocrinol 2021;27:379-80. DOI: 10.1016/j.eprac.2021.02.001
19. Romero-Ruiz M-M, Romero-Serrano M, Serrano-González A, Serrera-Figallo M-Á, Gutiérrez-Pérez J-L, Torres-Lagares D. Proposal for a preventive protocol for medication-related osteonecrosis of the jaw. Med Oral Patol Oral Cir Bucal 2021;26:e314-e326. DOI: 10.4317/medoral.24197
20. Campisi G, Mauceri R, Bertoldo F, Bettini G, Biasotto M, Colella G, et al. Medication-Related Osteonecrosis of Jaws (MRONJ) Prevention and Diagnosis: Italian Consensus Update 2020. Int J Environ Res Public Health 2020;17: 5998. DOI: 10.3390/ijerph17165998
21. Khan A, Khan A, Morrison A, Morrison A, Hanley DA, Hanley DA, et al. Diagnosis and Management of Osteonecrosis of the Jaw: A Systematic Review and International Consensus. J Bone Miner Res 2015;30(1):3-23. DOI: 10.1002/jbmr.2405
22. Anastasilakis AD, Pepe J, Napoli N, Palermo A, Magopoulos C, Khan AA, et al. Osteonecrosis of the Jaw and Antiresorptive Agents in Benign and Malignant Diseases: A Critical Review Organized by the ECTS. J Clin Endocrinol Metab 2022;107:1441-60. DOI: 10.1210/clinem/dgab888
23. Ali DS, Khan AA, Morrison A, Tetradis S, Mirza RD, El Rabbany M, et al. Antiresorptive Therapy to Reduce Fracture Risk and Effects on Dental Implant Outcomes in Patients With Osteoporosis: A Systematic Review and Osteonecrosis of the Jaw Taskforce Consensus Statement. Endocr Pract Off J Am Coll Endocrinol Am Assoc Clin Endocrinol 2025;31:686-98. DOI: 10.1016/j.eprac.2025.02.016
24. Fleisher KE, Janal MN, Albstein N, Young J, Bikhazi V, Schwalb S, et al. Comorbid conditions are a risk for osteonecrosis of the jaw unrelated to antiresorptive therapy. Oral Surg Oral Med Oral Pathol Oral Radiol 2019;127:140-50. DOI: 10.1016/j.oooo.2018.09.012
25. Barrette L-X, Suresh N, Salmon MK, De Ravin E, Harris J, Kamdar R, et al. Assessment of clinical guidelines for medication-related osteonecrosis of the jaw: current status and future directions. Oral Surg Oral Med Oral Pathol Oral Radiol 2022;134:717-24. DOI: 10.1016/j.oooo.2022.06.014
26. Rivastava A, Nogueras Gonzalez GM, Geng Y, Won AM, Cabanillas ME, Naing A, et al. Prevalence of medication related osteonecrosis of the jaw in patients treated with sequential antiresorptive drugs: systematic review and meta-analysis. Support care cancer Off J Multinatl Assoc Support Care Cancer 2021;29:2305-17. DOI: 10.1007/s00520-020-05882-3

27. Infante-Cossio P, Lopez-Martin J-C, Gonzalez-Cardero E, Martinez-de-Fuentes R, Casas-Fernandez-Tejerina A. Osteonecrosis of the maxilla associated with cancer chemotherapy in patients wearing dentures. J oral Maxillofac Surg Off J Am Assoc Oral Maxillofac Surg 2012;70:1587-92. DOI: 10.1016/j.joms.2011.08.011
28. Khan AA, Morrison A, Kendler DL, Rizzoli R, Hanley DA, Felsenberg D, et al. Case-Based Review of Osteonecrosis of the Jaw (ONJ) and Application of the International Recommendations for Management From the International Task Force on ONJ. J Clin Densitom Off J Int Soc Clin Densitom 2017;20:8-24. DOI: 10.1016/j.jocd.2016.09.005
29. Ruggiero SL. Management of Medication-related Osteonecrosis of the Jaw, An Issue of Oral and Maxillofacial Clinics of North America 27-4: Management of Medication-related Osteonecrosis of the Jaw, An Issue of Oral and Maxillofacial Clinics of North America 27-4. Elsevier Health Sciences; 2016. Available from: https://books.google.es/books?id = GdyZCwAAQBAJ
30. Schiodt M, Otto S, Fedele S, Bedogni A, Nicolatou-Galitis O, Guggenberger R, et al. Workshop of European task force on medication-related osteonecrosis of the jaw-Current challenges. Oral Dis 2019;25:1815-21. DOI: 10.1111/odi.13160
31. Ramaglia L, Guida A, Iorio-Siciliano V, Cuozzo A, Blasi A, Sculean A. Stage-specific therapeutic strategies of medication-related osteonecrosis of the jaws: a systematic review and meta-analysis of the drug suspension protocol. Clin Oral Investig 2018;22:597-615. DOI: 10.1007/s00784-017-2325-6
32. Moghaddassi M, Pazoki M, Salimzadeh A, Ramim T, Alipour Z, Karadağ F, et al. Lung VITamin D and OmegA-3 TriaL (Lung VITAL). Eur Respir J 2020;10:242-6. DOI: 10.1007/s10654-018-0393-9
33. Ciardo A, Simon MM, Awounvo S, Kim T-S. Oral health conditions in patients under antiresorptive therapy are comparable to unexposed during supportive periodontal care. Clin Oral Investig 2023;27:6523-36. DOI: 10.1007/s00784-023-05257-y
34. Takeda D, Kurita H, Kashima Y, Hasegawa T, Miyakoshi M, Yamada S, et al. Is withdrawal of antiresorptive agents necessary before and after tooth extraction? A systematic review. Clin Oral Investig 2023;281:38. DOI: 10.1007/s00784-023-05462-9
35. Hadaya D, Soundia A, Gkouveris I, Bezouglaia O, Dry SM, Pirih FQ, et al. Antiresorptive-Type and Discontinuation-Timing Affect ONJ Burden. J Dent Res 2021;100:746-53. DOI: 10.1177/0022034520986804
36. Ruggiero SL, Dodson TB, Fantasia J, Goodday R, Aghaloo T, Mehrotra B, et al. American Association of Oral and Maxillofacial Surgeons position paper on medication-related osteonecrosis of the jaw--2014 update. J oral Maxillofac Surg Off J Am Assoc Oral Maxillofac Surg 2014;72:1938-56. DOI: 10.1016/j.joms.2014.04.031
37. Coropciuc R, Moreno-Rabié C, DeVos W, deCasteele E V, Marks L, Lenaerts V, et al. Navigating the complexities and controversies of medication-related osteonecrosis of the jaw (MRONJ): a critical update and consensus statement. Acta Chir Belg 2023;124:1-11. DOI: 10.1080/00015458.2023.2291295
38. Medeiros-Monzón A, Blanco-Carrión A, Gándara-Vila P, Camolesi G-C, Pérez-Jardón A, Lorenzo-Pouso A-I, et al. Efficacy of leukocyte- and platelet-rich fibrin in the treatment and prevention of medication-related osteonecrosis of the jaw: a prospective study. Med Oral Patol Oral Cir Bucal 2025:27249. DOI: 10.4317/medoral.27249
39. Ruan H-J, Chen H, Hou J-S, An J-G, Guo Y-X, Liu B, et al. Chinese expert consensus on the diagnosis and clinical management of medication-related osteonecrosis of the jaw. J Bone Oncol 2024;49:100650. DOI: 10.1016/j.jbo.2024.100650
40. Mirza R, El Rabbany M, Ali DS, Tetradis S, Morrison A, Ruggiero S, et al. Dental Implant Failure and Medication-Related Osteonecrosis of the Jaw Related to Dental Implants in Patients Taking Antiresorptive Therapy for Osteoporosis: A Systematic Review and Meta-Analysis. Endocr Pract Off J Am Coll Endocrinol Am Assoc Clin Endocrinol 2025;31:1189-96. DOI: 10.1016/j.eprac.2025.06.003 w