

La cara oculta de la fractura de muñeca

The dark side of wrist fractures

10.20960/RevOsteoporosMetabMiner.00096

01/14/2026

La cara oculta de la fractura de muñeca

The dark side of wrist fractures

Ana María Andrés Toribio¹, Constanza Cid-Bassaletti², Ramón Costa Segovia³

¹Servicio de Medicina Física y Rehabilitación. Complejo Asistencial de Zamora. Zamora. ²Servicio de Medicina Física y Rehabilitación. Hospital Universitario Infanta Sofía. Fundación para la Investigación e Innovación Biomédica de los Hospitales Infanta Sofía y Henares. Madrid. ³Servicio de Medicina Interna. Hospital Universitario 12 de Octubre. Madrid

Recibido: 01/09/2025

Aceptado: 01/12/2025

Correspondencia: Ana María Andrés Toribio. Servicio de Medicina Física y Rehabilitación. Complejo Asistencial de Zamora. Avda. de Requejo, 35. 49022 Zamora

e-mail: aandrest@saludcastillayleon.es

Conflicto de intereses: los autores declaran no tener conflicto de interés.

Inteligencia artificial: los autores declaran no haber usado inteligencia artificial (IA) ni ninguna herramienta que use IA para la redacción del artículo.

RESUMEN

Introducción: la fractura de radio distal (FRD) es uno de los motivos de consulta más frecuentes en Rehabilitación y afecta principalmente a mujeres de edad avanzada.

Caso clínico: se presenta el caso clínico de una mujer de 78 años con una fractura de radio distal de evolución tórpida. Tras una anamnesis y exploración detallada se sospecha distrofia simpático refleja (DSR). Se objetivó osteoporosis moteada en radiografía simple de muñeca, así como alteraciones analíticas (hipovitaminosis D) y densitométricas (osteopenia en fémur/osteoporosis en columna).

Discusión: el objetivo del tratamiento rehabilitador es obtener la máxima funcionalidad de la extremidad afectada, acelerar la recuperación y prevenir complicaciones como la rigidez articular y el dolor. Existen entidades nosológicas que inicialmente pueden pasar desapercibidas provocando una evolución clínica desfavorable. Es fundamental realizar un diagnóstico y tratamiento precoces para minimizar complicaciones y secuelas a largo plazo.

Palabras clave: Fractura de radio distal. Síndrome de dolor regional complejo. Distrofia simpático refleja. Tratamiento precoz. Osteoporosis.

ABSTRACT

Introduction: distal radius fracture is one of the most common reasons for consultation in rehabilitation and mainly affects elderly women.

Case report: we present the clinical case of a 78-year-old woman with a slow-healing distal radius fracture. After a detailed medical history and examination, reflex sympathetic dystrophy is suspected. Speckled osteoporosis was observed on plain wrist radiography, as well as laboratory abnormalities (hypovitaminosis D) and densitometric abnormalities (osteopenia in the femur/osteoporosis in the spine).

Discussion: the goal of rehabilitation treatment is to achieve maximum functionality of the affected limb, accelerate recovery, and prevent complications such as joint stiffness and pain. There are nosological entities that may initially go unnoticed, leading to an

unfavorable clinical course. Early diagnosis and treatment are essential to minimize complications and long-term sequelae.

Keywords: Distal radius fracture. Complex regional pain syndrome. Reflex sympathetic dystrophy. Early treatment. Osteoporosis.

INTRODUCCIÓN

La fractura de radio distal (FRD), es una fractura metafisaria que se produce en los 3 a 5 cm distales del radio y afecta principalmente a adultos activos y funcionalmente independientes. Se considera la segunda fractura más frecuente, solo por detrás de las fracturas de cadera, y la fractura más prevalente en las extremidades superiores entre los adultos. Según el sexo, a partir de los 65 años las mujeres son un 85 % más propensas a sufrir FRD que los varones (1). Según la literatura, las FRD suponen el 17,5 % del total de fracturas (2).

La estabilidad es un parámetro crítico que dicta no sólo el curso inmediato del tratamiento, sino también el pronóstico a largo plazo de este tipo de fracturas. El tratamiento de las FRD puede ser no quirúrgico, recomendado para fracturas no desplazadas o estables, mientras que las fracturas inestables o desplazadas suelen requerir intervención quirúrgica. La elección debe ser individualizada, considerando las comorbilidades del paciente y las características de la fractura, para asegurar una recuperación óptima y efectiva (3).

El síndrome de dolor regional complejo (SDRC) ha recibido numerosas denominaciones, tales como: “algodistrofia”, “algoneurodistrofia”, “causalgia” o “distrofia de Sudeck”, términos que aún se utilizan para referirse a esta complicación frecuente que tiene lugar en pacientes que se recuperan de una FRD, cuya una incidencia reportada es de hasta el 37 %. Esta condición se define por la manifestación distal de una tríada de síntomas (sensoriales, autonómicos y motores) en la extremidad afectada y su diagnóstico es inespecífico, de utilidad y valor inciertos (4).

No existe ninguna prueba específica para el diagnóstico del SDR, habitualmente se utilizan pruebas complementarias como la termografía infrarroja, la gammagrafía ósea trifásica, la densitometría ósea, estudios de flujo Doppler, resonancia magnética u otras pruebas de función autonómica como la prueba cuantitativa del reflejo axonal sudomotor y la prueba termorreguladora del sudor para descartar diagnósticos diferenciales (5).

La radiografía simple a pesar de su baja sensibilidad y especificidad, continúa siendo una de las pruebas más asequibles y fáciles de obtener. Puede mostrar signos de desmineralización heterogénea del hueso en las regiones dolorosas y puede ayudar a la exclusión de otros procesos musculoesqueléticos (6).

CASO CLÍNICO

Mujer de 78 años de edad derivada desde Traumatología a Consulta de Rehabilitación por fractura de radio distal izquierdo.

Antecedentes personales: no alergias medicamentosas conocidas. Dislipemia, hipotiroidismo. No intervenciones quirúrgicas. Tratamiento farmacológico habitual: simvastatina, levotiroxina.

Situación basal: independiente para actividades de la vida diaria, vivía en domicilio con su esposo, caminaba sin ayudas técnicas.

Enfermedad actual: paciente que sufrió caída de su altura con apoyo sobre mano izquierda en flexión dorsal forzada siendo diagnosticada de fractura de radio distal izquierdo por el Servicio de Traumatología en Urgencias de su área de referencia. Inicialmente precisó reducción cerrada e inmovilización con férula dorsal antebraquial que tras una semana se sustituyó por yeso cerrado que se retiró tras completar 30 días. Durante este período la paciente utilizó un cabestrillo que sólo retiraba para el aseo.

Acudió a Consulta de Rehabilitación derivada desde Traumatología tras 2 semanas desde la retirada de la inmovilización. Había iniciado ejercicios de muñeca en domicilio, pero refería gran limitación funcional y dolor. Precisaba analgesia con ibuprofeno 600 mg/12 h.

Escalas de valoración iniciales:

- EVA: 9/10
- LANSS: 19/24 (Tabla I).

Exploración física inicial:

- *Muñeca y mano izquierdas:* edema en muñeca y mano, dolor en estiloides radial e interlinea radiocarpiana a la palpación. Balance articular activo: flexión palmar: 70° flexión dorsal: -20°, inclinación cubital: nula, inclinación radial: nula, pronación: 50 %, supinación: 20 %. No completaba puño, distancia dedos palma: 8 cm. Oposición término-lateral hasta 2.º dedo sin disociación digital, exploración vascular y nerviosa con cambios vasomotores, rigidez en metacarpofalángicas e interfalángicas, dolor neuropático (hiperalgesia y alodinia en región palmar/digital) con rigidez digital. Pasivamente poco flexible y poco valorable por dolor (Fig. 1).
- *Codo izquierdo:* no edema ni deformidad articular, no dolor a la palpación. Balance articular activo: flexión: 130°, extensión: -40°, pronosupinación limitada (ya explorada).
- *Hombro izquierdo:* dolor en cara antero-externa de hombro. Balance articular activo: flexión 100°, abducción 100°, rotación interna llegaba a sacro con dificultad, rotación externa llegaba a nuca con codo adelantado, pasivamente tope capsular.

Pruebas complementarias:

- *Radiografía simple de muñeca izquierda, dos proyecciones:* fractura de radio distal izquierdo con afectación intraarticular, cambios degenerativos y osteoporosis moteada (Fig. 2A).

Diagnóstico diferencial:

Tras realizar una anamnesis detallada y una exploración física completa y apoyándonos en las pruebas complementarias, además

de la fractura de radio distal izquierda, descartamos trastornos como: tromboflebitis, celulitis, linfedema, neuropatías periféricas o compresivas (síndrome del desfiladero torácico, síndrome del túnel carpiano), artropatía inflamatoria, reumática o infecciosa.

Diagnóstico:

1. No existe una prueba específica para diagnosticar el SDRC; su diagnóstico fundamentalmente se realiza a través de la observación de signos y síntomas. En este caso comprobamos que se cumplían los Criterios de Budapest (Tabla II) para el diagnóstico de síndrome de dolor regional complejo tipo 1 (5).
- SDRC tipo I – Síndrome hombro-mano izquierdo secundario a fractura de radio distal izquierdo.

Actitud terapéutica:

- *Tratamiento farmacológico:* se pautó inicialmente analgesia con naproxeno/esomeprazol (500 mg/20 mg) cada 12 horas y se asoció un complejo de nucleótidos enriquecido con vitaminas (uridina 5-monofosfato 300 mg y citidina 5-monofosfato 100 mg, B1 1,1 mg, B12 2,4 mg) vía oral, un comprimido cada 24 horas, para reducir el dolor, facilitar la regeneración neuronal y mejorar el funcionamiento general del sistema nervioso.
- *Tratamiento fisioterápico:* se pautó cinesiterapia motora para mejorar el rango articular de hombro, codo, muñeca y mano izquierdos.
- *Solicitud de pruebas complementarias:* densitometría (DXA) y analítica sanguínea.

-

Evolución y resultados:

La paciente realizó cinesiterapia específica de hombro, codo muñeca y mano para mejorar funcionalidad de la extremidad afectada.

- *DXA*: osteopenia en fémur proximal (T score -1,9) y osteoporosis en columna (T score -3,0) (Fig. 2B).
- *Analítica sanguínea*: hemograma con velocidad de sedimentación globular (VSG); bioquímica sérica con calcio, fósforo, fosfatasa alcalina, transaminasas hepáticas, urea y creatinina, filtrado glomerular, TSH y PTH: con valores dentro de parámetros normales. La vitamina D (25-OH vitamina D) presentaba un valor de 25,3 ng/mL.

Actitud terapéutica:

Se decidió añadir un tratamiento oral con ácido alendrónico 70 mg/semanal junto con calcio 600 mg + 2000 UI de colecalciferol en una toma oral diaria (1 comprimido bucodispersable/24 horas) para mejorar el cumplimiento terapéutico.

La paciente continuó con fisioterapia y tratamiento con bifosfonato, calcio y vitamina D con buena evolución clínica y radiológica (Fig. 2C). En la revisión a los 3 meses desde la primera visita la evolución de las escalas fue la siguiente:

- EVA: 2/10.
- LANSS: 8/24 (Tabla I).

Exploración física final:

- *Muñeca y mano izquierdas*: leve dolor en interlínea radiocarpiana, no edema ni cambios sudomotores. Balance articular activo: flexión palmar: 70°, flexión dorsal: 40°, inclinación cubital: 20°, inclinación radial: 10°, pronación: 95 %, supinación: 95 %, conseguía cierre de puño con inclusión de pulgar, oposición digital hasta 4.º dedo con disociación digital funcional, persistencia de rigidez en interfalángicas en últimos grados de extensión.
- *Codo*: no deformidades ni puntos dolorosos a la palpación, balance articular activo: flexión: 140° contacta mano con

hombro, extensión: 0°, pronosupinación funcional (ya explorada).

- *Hombro*: no puntos dolorosos a la palpación, balance articular activo: flexión: 130°, abducción: 130°, rotación interna: cintura, rotación externa: oreja contralateral.

Tras el abordaje terapéutico se consiguió reducir el dolor y obtener una extremidad superior izquierda con un balance articular global funcional que permitiese la correcta realización de las actividades básicas e instrumentales de la vida diaria.

Finalmente, la paciente fue dada de alta de Rehabilitación con las recomendaciones de continuar con las pautas de ejercicios aprendidos en su domicilio para mantener la funcionalidad de la extremidad afectada. Además, se insistió en la adherencia terapéutica, manteniendo el seguimiento pertinente de su osteoporosis por su médico de Atención Primaria. Tras tres meses de tratamiento con calcio y colecalciferol oral con la posología indicada, los valores analíticos de 25-OH vitamina D se incrementaron hasta niveles de (43,3 ng/mL).

DISCUSIÓN

Se ha estimado que las primeras FRD aumentan el riesgo de futuras fracturas por fragilidad en un 86 % en presencia de osteoporosis (7).

El SDSR es una complicación de las FRD que se caracteriza por la cronicidad y el empeoramiento progresivo de los síntomas propios de la fractura, lo que puede conducir a una discapacidad funcional significativa en los pacientes. El diagnóstico de esta entidad se basa en un análisis minucioso de la historia clínica y, lo que es más importante, en un examen físico exhaustivo (8).

La gammagrafía ósea trifásica es una valiosa herramienta de imagen para el diagnóstico del SDSR. Combinada con un enfoque analgésico multimodal, permite seguir el curso de la enfermedad y su respuesta al tratamiento (9).

En relación con el caso, nuestra paciente, según determinadas guías internacionales (Bone Health & Osteoporosis Foundation), ya podría haberse realizado una DXA, dado que recomiendan la valoración de dicha prueba a partir de los 65 años aún sin existir presencia de otros factores de riesgo añadidos (10). Si bien, según la actualización de la guía de la SEIOMM de 2022, se recomienda realizar una DXA cuando existen factores de riesgo que se asocian fuertemente con osteoporosis o fracturas (11) (Tabla III). La DXA en este caso, complementó la valoración del estado óseo de la paciente y es una herramienta de utilidad para el seguimiento posterior y ajuste de tratamiento. Si calculásemos el FRAX de nuestra paciente antes de la fractura sería de 8,5 % de riesgo de fractura y de 2,9 % de fractura de cadera, por lo que hubiera sido valorable ya el tratamiento antirresortivo incluso antes de la fractura, y, por supuesto, debería haberse valorado tratamiento con calcio y vitamina D, aun con valores de vitamina D cercanos a 30 ng/mL (12).

Junto con el tratamiento antiinflamatorio, se asoció tratamiento con bifosfonatos, que han demostrado mejorar los signos inflamatorios y la movilidad, si bien la dosis, tiempo de tratamiento y vía de administración son variables en los diferentes estudios (13). Aunque el estatus osteoporótico sea independiente de la complicación posterior a la fractura ósea el tratamiento con ácido alendrónico semanal puede ayudar tratar ambas entidades al inhibir la resorción osteoclástica del hueso (14).

Cabe destacar que los puntos de corte considerados normales en cuanto a los niveles de 25-OH-vitamina D son ligeramente variables según las guías. La SEIOMM considera adecuado mantener niveles séricos > 25-30 ng/mL en pacientes tratadas con fármacos para la osteoporosis. En pacientes con osteoporosis o alto riesgo de fractura se recomiendan niveles entre 30 y 50 ng/mL, para garantizar la eficacia sin riesgos añadidos (11). Nuestra paciente tenía niveles entre 25 y 30 pero al clasificarse como de alto riesgo se precisa mantener niveles de 25-OH-vitamina D superiores a 30 ng/mL.

Es una recomendación prácticamente unánime, respaldada por guías como las de la Sociedad Española de Reumatología (SER, 2018), que al iniciar cualquier tratamiento antirresortivo se asegure la adición de calcio y vitamina D en cantidades adecuadas (1000-1200 mg/día de calcio y 800 UI/día de vitamina D). Esta suplementación es imprescindible por dos motivos: primero, para prevenir la hipocalcemia que puede ser inducida por el efecto antiosteoclástico de estos fármacos; y segundo, porque la eficacia demostrada de los tratamientos antirresortivos en la reducción de fracturas depende de que el paciente mantenga niveles óptimos de calcio y colecalciferol (15).

Considerando la ambigüedad en la definición de los objetivos terapéuticos para la osteoporosis y el corto periodo de seguimiento, se ha diseñado una propuesta de manejo a largo plazo alineada con el algoritmo de continuación de la SEIOMM (11). La estrategia es individualizada y contempla la administración de alendronato semanal junto con calcio y vitamina D durante un total de cinco años. El tratamiento se monitorizará entre el segundo y tercer año. Con base en la respuesta y el perfil individual, se determinará la necesidad de continuar, interrumpir o rotar la terapia hacia otros agentes, como el antirresortivo denosumab o el osteoformador teriparatida.

La instauración de tratamiento precoz, individualizado y multidisciplinar, basado en el control farmacológico del dolor, tratamiento rehabilitador, valoración integral del paciente y de sus comorbilidades asociadas, resulta crucial para lograr la mayor recuperación funcional posible minimizando las secuelas a largo plazo.

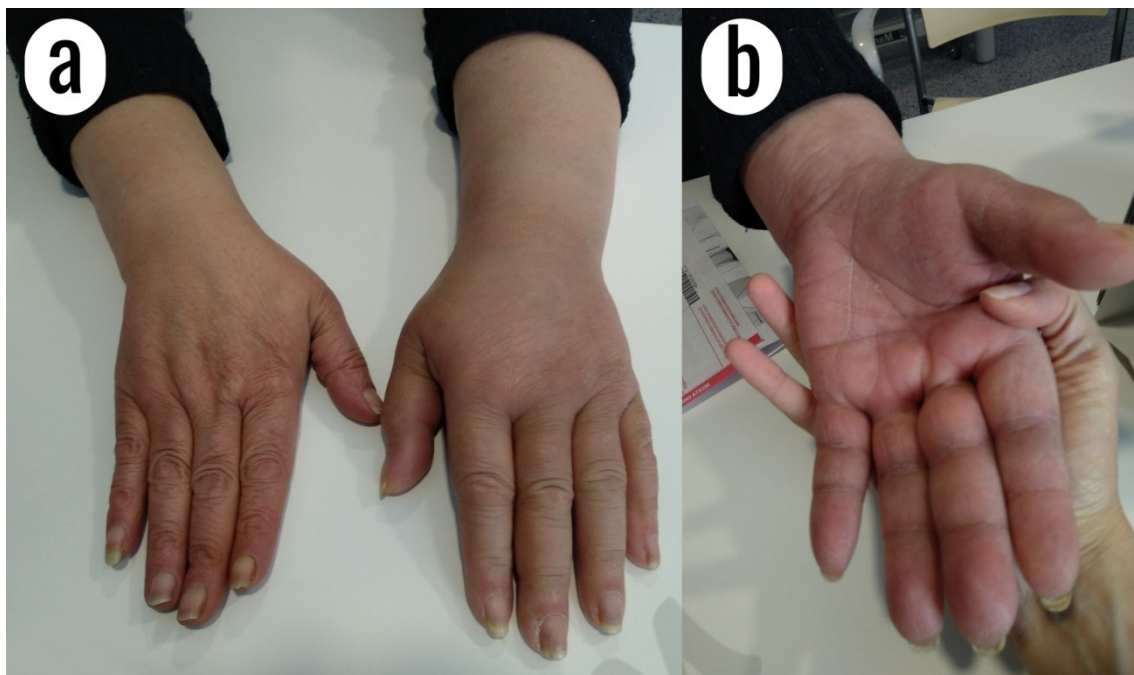


Figura 1. Síndrome de dolor regional complejo (SDRC) tipo I tras fractura de radio distal izquierdo. Vista dorsal del miembro afecto y comparativa con lado sano (A) y vista palmar del miembro afecto (B).

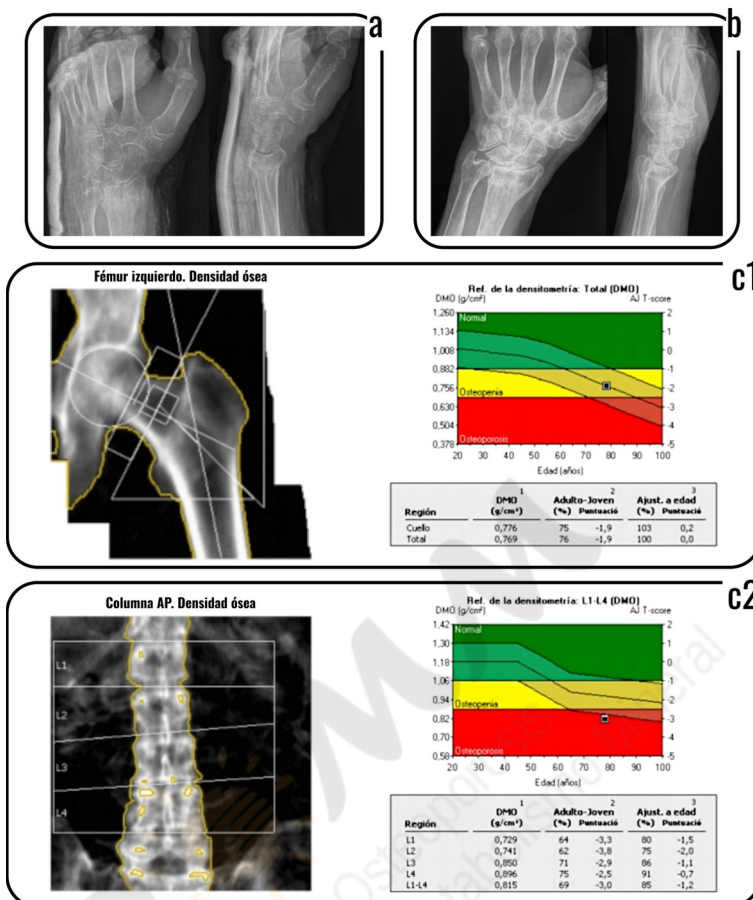


Figura 2. A. Radiografía simple de muñeca izquierda dos proyecciones, control previo a retirada de inmovilización con férula de yeso antebraquial dorsal: fractura de radio distal con afectación intraarticular, cambios degenerativos y signos indirectos de osteoporosis radiocarpiana. B. Control radiológico evolutivo tras tres meses de tratamiento: fractura de radio distal consolidada. C1. DXA: resultados en fémur proximal (osteopenia); C2. DXA: resultados en columna vertebral lumbar (osteoporosis).

BIBLIOGRAFÍA

1. Mehta SP, Karagiannopoulos C, Pepin M-E, Ballantyne BT, Michlovitz S, MacDermid JC, et al. Distal Radius Fracture Rehabilitation Clinical Practice Guidelines Linked to the International Classification of Functioning, Disability, and Health from the Academy of Orthopaedic Physical Therapy and Academy of Hand and Upper Extremity Physical Therapy of the American Physical Therapy Association. *J Orthopaedic & Sports Physical Therapy* 2024;54(9):CPG1-78.
2. Ochen Y, Peek J, van der Velde D, Beeres FJP, van Heijl M, Groenwold RHH, et al. Operative vs nonoperative treatment of distal radius fractures in adults: A systematic review and meta-analysis. *JAMA Netw Open* 2023;3(4):e203497. DOI: 10.1001/jamanetworkopen.2020.3497
3. Telenchana Chimbo PF, Camacho Silva AZ. Manejo de fracturas del radio distal en adultos mayores. Revisión Bibliográfica. *Rev Latinoam Cienc Soc Humanid* 2024;5(4):4226-35.
4. Crijns TJ, van der Gronde BATD, Ring D, Leung N. Complex Regional Pain Syndrome After Distal Radius Fracture Is Uncommon and Is Often Associated With Fibromyalgia. *Clin Orthop Relat Res* 2018;476(4):744-50. DOI: 10.1007/s11999.00000000000000070
5. Abd-Elsayed A, Stark CW, Topoluk N, Isaamullah M, Uzodinma P, Viswanath O, Dyara O, et al. A brief review of complex regional pain syndrome and current management. *Ann Med* 2024;56(1):5-7. DOI: 10.1080/07853890.2024.2334398
6. Kessler A, Yoo M, Calisoff R. Complex regional pain syndrome: An updated comprehensive review. *NeuroRehabilitation* 2020;47(3):253-64. DOI: 10.3233/NRE-208001
7. Shariatzadeh H, Dashtbozorg A, Gorjizadeh N. Association of distal radial fracture with comorbidities: model development and validation. *Injury* 2024;55(7):111607. DOI: 10.1016/j.injury.2024.111607
8. Wolfe SW, Pederson WC, Kozin SH, Cohen MS. Green's operative hand surgery. 8th ed. Philadelphia: Elsevier; 2021.

9. Howard BA, Roy L, Kaye AD, Pyati S. Utility of Radionuclide Bone Scintigraphy in Complex Regional Pain Syndrome. *Curr Pain Headache Rep* 2018;22(1):7. DOI: 10.1007/s11916-018-0659-7
10. LeBoff MS, Greenspan SL, Insogna KL, Lewiecki EM, Saag KG, Singer AJ, et al. The clinician's guide to prevention and treatment of osteoporosis. *Osteoporos Int* 2022;33(10):2049-102. Epub 2022 Apr 28. Erratum in: *Osteoporos Int* 2022;33(10):2243. DOI: 10.1007/s00198-021-05900-y
11. Riancho JA, Peris P, González-Macías J, Pérez-Castrillón JL. Resumen ejecutivo de las guías de práctica clínica en la osteoporosis posmenopáusica, glucocorticoidea y del varón (actualización 2022). *Rev Clin Esp* 2022;222(7):432-9.
12. Casado E, Quesada JM, Naves M, Peris P, Jódar E, Giner M, et al. Recomendaciones de la SEIOMM en la prevención y tratamiento del déficit de vitamina D. *Rev Osteoporos Metab Miner* 2021;13(2):84-97.
13. Cuenca González C, Flores Torres MI, Méndez Saavedra KV, Barca Fernández I, Alcina Navarro A, Villena Ferrer A. Síndrome Doloroso Regional Complejo. *Rev Clin Med Fam* 2012;5(2):120-9.
14. Birklein F, Schlereth T. Complex regional pain syndrome—current views on pathology and treatment. *J Neurochem* 2015;134(4):571-81.
15. Toquero de la Torre F, Rodríguez Sendín J, Giménez Basallote S, Pulido Morillo FJ, Trigueros Carrero JA. Recomendaciones de la Sociedad Española de Reumatología sobre Osteoporosis. Madrid: Sociedad Española de Reumatología (SER); 2018. p. 110.

Tabla I. Escala de LANSS: se trata de una herramienta simple y válida de 7 ítems para identificar pacientes con dolor neuropático. Valores superiores a 12 puntos indican la presencia probable de dolor neuropático. Su valor máximo es de 24 puntos. Se muestran los resultados iniciales y finales evolutivos de la escala en el caso descrito

Escala de Lanss		Inicial	Final
1. ¿Siente su dolor como una desagradable y extraña sensación en su piel? Las siguientes palabras podrían describir esa sensación: pinchazos, hormigueos, agujas, chinchetas.	<ul style="list-style-type: none"> • NO, realmente no siento mi dolor así (0) • Sí, tengo esas sensaciones a menudo (5) 	5	0
2. El aspecto de la piel en el área dolorosa, ¿parece diferente de lo normal? Las siguientes palabras podrían describir esa sensación: enrojecimiento, manchas, moteada.	<ul style="list-style-type: none"> • NO, mi dolor no afecta al color de mi piel (0) • Sí, he notado que el dolor hace que mi piel parezca diferente (5) 	0	0
3. ¿Su dolor hace que su piel sea anormalmente sensible cuando se toca? Esas sensaciones desagradables pueden provocarse acariciando la piel ligeramente o por la ropa.	<ul style="list-style-type: none"> • NO, el dolor no hace más sensible la piel en esa zona (0) • Sí, mi piel parece anormalmente sensible cuando me toco esa zona (3) 	3	3

4. ¿Su dolor aparece repentinamente como si fueran descargas sin ninguna razón aparente? Las siguientes palabras podrían describir esa sensación: corriente eléctrica, golpes, saltos.	2	0
<ul style="list-style-type: none"> • NO, no siento mi dolor de esa manera (0) • Sí, tengo esas sensaciones a menudo (2) 		
5. La temperatura en el área dolorosa ¿parece diferente a lo habitual? Las siguientes palabras podrían describir esa sensación: calor, caliente, quemazón.		
<ul style="list-style-type: none"> • NO, realmente no tengo esas sensaciones (0) • Sí, tengo esas sensaciones a menudo (1) 	1	0
1. ALODINIA: examine la respuesta al acariciar ligeramente con un algodón sobre el área no dolorosa y el área dolorosa. Si la sensación experimentada es normal en el área no dolorosa, pero duele o provoca sensaciones desagradables (hormigueo, náuseas) la prueba es positiva.	5	5
<ul style="list-style-type: none"> • NO, sensaciones normales en las dos áreas (0) • Sí, presencia de alodinia sólo en el área dolorosa (5) 		
2. UMBRAL DE DOLOR: determine el umbral de pinchazo comparando la respuesta a una aguja 23 g montada sobre una jeringuilla de 2 mL colocándola con cuidado sobre la piel en un área no dolorosa y en un área dolorosa. Si la presión de la aguja se siente en el área no dolorosa, pero provoca una sensación	3	0

V a l o r a c i ó n s e n s o r i a l	<p>diferente en el área dolorosa [p. ej. ninguna sensación o sólo presión (alto umbral) o una sensación muy dolorosa (bajo umbral)], hay cambios en el umbral de dolor. Si la aguja no se siente en ninguna zona, cambiar la jeringuilla para aumentar el peso y repetir la prueba.</p> <ul style="list-style-type: none"> • NO, la misma sensación en las dos áreas (0) • Sí, presencia de cambios en el umbral del dolor en el área dolorosa (3) 		
	Total	19/24	8/24

Tabla II. Criterios diagnósticos de Budapest para el síndrome de dolor regional complejo (adaptado de 5)

1. Dolor continuo, desproporcionado para el evento causante.
2. Debe cumplir al menos un síntoma, en tres de las cuatro categorías siguientes:
• <i>Sensorial</i> : hiperestesia y/o alodinia
• <i>Vasomotor</i> : asimetría de la temperatura cutánea y/o cambios en el color de la piel y/o asimetría color de la piel
• <i>Sudomotor</i> : edema y/o cambios de sudoración y/o sudoración asimétrica
• <i>Motor</i> : disminución del rango de movilidad y/o disfunción motora (temblor, distonía, debilidad) y/o cambios tróficos (piel, pelo, uñas)
3. Debe cumplir al menos un signo en dos o más de las cuatro categorías siguientes:
• <i>Sensorial</i> : evidencia de hiperalgesia (al pinchazo) y/o alodinia (al tacto/térmica/presión profunda/movimiento articular)
• <i>Vasomotor</i> : evidencia de asimetría de la temperatura cutánea $>1^{\circ}\text{C}$ y/o asimetría del color cutáneo y/o cambios de color cutáneo
• <i>Sudomotor</i> : evidencia de edema y/o cambios de sudoración asimétrica
• <i>Motor</i> : evidencia de disminución del rango de movilidad y/o disfunción motora (temblor, distonía, debilidad) y/o cambios tróficos (piel, pelo, uñas)
4. Descartar otras patologías que puedan explicar los síntomas y signos previos

Tabla III. Factores de riesgo de osteoporosis (11)

Factores claramente asociados a osteoporosis	
•	Edad avanzada
	Sexo femenino
•	Antecedentes personales de fractura
	Antecedentes familiares de fractura de cadera
•	Riesgo aumentado de caídas
	<i>Enfermedades:</i>
o	Hipogonadismo
	Menopausia precoz, amenorrea
o	Anorexia nerviosa
	Malabsorción
o	Artritis reumatoide
	Diabetes (particularmente la de tipo 1)
o	Inmovilización
	Enfermedad de Cushing
•	<i>Tratamientos:</i>
	Glucocorticoides
o	Inhibidores de la aromatasa
	Agonistas de las hormonas liberadoras de gonadotropinas (y otros tratamientos de privación androgénica en varones)
Otros factores asociados con menor consistencia	
•	Hiperparatiroidismo. Hipertiroidismo
	Déficit de calcio

• Déficit de vitamina D
• <i>Fármacos y tóxicos:</i>
o Inhibidores selectivos de la recaptación de serotonina
o Inhibidores de la bomba de protones
o Anticonvulsivantes
o Antirretrovirales
o Alcohol, tabaco