

Tratamiento secuencial en osteoporosis. Nuevas tendencias

DOI: <http://dx.doi.org/10.4321/S1889-836X2021000300002>

Casado E^{1,2}, Neyro JL^{3,4}

1 Servicio de Reumatología. Hospital Universitari Parc Taulí (UAB). Sabadell (España)

2 Institut d'Investigació i Innovació Parc Taulí (I3PT) (España)

3 Servicio de Obstetricia y Ginecología. Hospital Universitario Cruces (España)

4 Universidad del País Vasco. Baracaldo (España)

Fecha de recepción: 19/01/2021 - Fecha de aceptación: 21/09/2021

Resumen

El tratamiento para la osteoporosis suele ser largo en el tiempo, por lo que es necesario en muchas ocasiones recurrir a una estrategia secuencial de tratamiento. El clínico debe saber no solo seleccionar la mejor terapia disponible en cada situación clínica, sino también cómo discontinuar o cambiar de tratamiento en un momento determinado de la evolución de la enfermedad.

En este documento presentamos de forma resumida una revisión de los mecanismos de acción y las consecuencias de la discontinuación de cada uno de los fármacos para la osteoporosis, así como qué ocurre en las diferentes secuencias de tratamiento.

La discontinuación de denosumab tiene consecuencias claramente negativas para el hueso, y solo los bisfosfonatos, por tener un efecto antirresortivo residual, podrían discontinuarse durante un tiempo limitado (vacaciones terapéuticas). El cambio de un antirresortivo por otro antirresortivo con diferente mecanismo de acción es una opción que puede ser favorable en el manejo de algunos pacientes con osteoporosis. Cambiar un antirresortivo por un osteoformador puede asociarse a una pérdida inicial de densidad mineral ósea que no parece tener consecuencias negativas en la eficacia anti-fractura. Empezar con un tratamiento osteoformador (teriparatida o romosozumab) y cambiar posteriormente a un antirresortivo constituye la mejor secuencia de tratamiento, por lo que podría ser la opción preferente en pacientes con muy alto riesgo de fractura.

Palabras clave: terapia secuencial, osteoporosis, tratamiento, antirresortivo, osteoformador.

INTRODUCCIÓN

La osteoporosis es una enfermedad sistémica crónica caracterizada por un deterioro de la densidad y/o calidad ósea, que predispone a un mayor riesgo de fractura¹.

Todos los tratamientos para la osteoporosis han demostrado mayor o menor eficacia en la reducción del riesgo de fractura, sobre todo en mujeres postmenopáusicas². Este efecto beneficioso se produce a partir de la modificación del proceso de remodelado óseo con el consecuente aumento de la densidad mineral ósea (DMO) y/o una modificación de la microarquitectura del hueso, aunque para ello se requiere un tratamiento prolongado durante años en la mayoría de los casos.

Aunque el tratamiento con antirresortivos, terapia hormonal de la menopausia [THM], moduladores selectivos de los receptores estrogénicos [SERM], bisfosfonatos [BP] y denosumab [DMAB]) puede mantenerse durante al menos 5-10 años, siempre debe tenerse en cuenta el ba-

lance entre riesgo y beneficio, pues en tratamientos prolongados con los fármacos de mayor potencia antirresortiva (BP y DMAB) se ha descrito un aumento del riesgo de algunas complicaciones muy infrecuentes como la osteonecrosis del maxilar o la fractura atípica de fémur^{3,4}.

En el caso de los fármacos osteoformadores (teriparatida [TPTD] y abaloparatida [ABL]) o fármacos con efecto dual (romosozumab [ROMO]) la duración del tratamiento está limitada a un menor periodo de tiempo. TPTD y ABL (esta última no autorizada para su comercialización en Europa) no se recomiendan administrar durante más de 2 años^{5,6}, y ROMO no debe administrarse más allá de 12 meses⁷.

En los últimos años ha ido adquiriendo importancia el término tratamiento secuencial en el manejo de los pacientes con osteoporosis, es decir el uso secuencial de diferentes tratamientos para conseguir el máximo de eficacia con el menor riesgo de complicaciones⁸.



VENTAJAS DE UN TRATAMIENTO SECUENCIAL

En el manejo de los pacientes con osteoporosis es necesario en muchas ocasiones recurrir a una estrategia secuencial de tratamiento a lo largo de los años. Después de utilizar un tratamiento durante un período de tiempo determinado, puede ser beneficioso recurrir a su discontinuación o su sustitución por otro diferente, a modo de una secuencia.

Son varios los motivos que justifican una terapia secuencial en el paciente con osteoporosis:

1. La osteoporosis es una enfermedad crónica que requiere un tratamiento prolongado en el tiempo, probablemente durante muchos años.

2. Algunos tratamientos para la osteoporosis tienen una duración máxima recomendada (por ejemplo, 2 años en el caso de TPTD y ABL o 1 año en el caso de ROMO).

3. Algunos tratamientos se asocian a algunas complicaciones infrecuentes, sobre todo si se utilizan durante más de un determinado tiempo (por ejemplo, las fracturas atípicas de fémur son más frecuentes en pacientes tratados con BP durante más de 5 años).

4. Con algunos de los tratamientos para la osteoporosis se produce una pérdida en la ganancia de DMO si tras su discontinuación no se administra otro diferente.

5. En algunos casos se consigue mayor eficacia cuando se utiliza una secuencia de 2 o más fármacos que si se utiliza un solo fármaco en el mismo período de tiempo.

6. Los pacientes tienden a cansarse y pierden adherencia a los tratamientos, cuando estos se administran de forma muy crónica durante años, sin cambios en las pautas de administración⁹.

7. En ocasiones se produce una respuesta inadecuada al tratamiento, ya sea por una pérdida de DMO o por el desarrollo de nuevas fracturas a pesar de seguir el tratamiento de forma correcta; o simplemente una respuesta insuficiente para alcanzar un objetivo terapéutico (estrategia "treat-to-target").

En todas estas situaciones deberíamos plantear un cambio en el tratamiento para la osteoporosis. Aunque en algunos casos podría ser mejor una interrupción temporal, en la mayoría de las situaciones sería más adecuado sustituir el tratamiento por otro diferente.

Por todo ello es muy importante que el clínico conozca las ventajas y desventajas de las diferentes secuencias de los tratamientos en el paciente con osteoporosis.

MECANISMO DE ACCIÓN DE LOS FÁRMACOS PARA LA OSTEOPOROSIS

Para el buen manejo del paciente con osteoporosis es necesario saber seleccionar la mejor terapia disponible en cada situación clínica, así como discontinuar o cambiar cuando el balance riesgo-beneficio así lo recomiende, por lo que es indispensable conocer muy bien el mecanismo de acción, eficacia y seguridad de cada uno de los fármacos.

Terapia hormonal de la menopausia (THM)

El tratamiento con estrógenos, solos o en combinación con progestágenos (dependiendo de que la paciente conserve su útero o no), actúa a través de la activación de los receptores nucleares estrogénicos (ER α and ER β) distribuidos en diferentes tejidos del organismo. En el hueso predominan los receptores ER α , cuya estimulación por un lado inhibe la osteoclastogénesis a partir de la inhibición del ligando del receptor activador del factor nuclear kappa B (RANKL) y la estimulación de la osteoprotegerina (OPG)¹⁰, y por otro lado también se han descrito efectos sobre la osteoformación, a través de la estimulación

de factores como IGF-1 o la inhibición de esclerostina¹¹. En el remodelado óseo la THM tiene un efecto antirresortivo, con el consiguiente aumento de DMO y disminución del riesgo de fractura vertebral, no vertebral y de cadera, especialmente cuando se administran en los 5-10 primeros años después de ocurrida la menopausia¹².

Sin embargo, ante el muy debatido riesgo de cáncer de mama y las complicaciones cardiovasculares en tratamientos prolongados con estrógenos solo confirmadas en tratamientos iniciados más allá de los 60 años, en la actualidad se asume que la THM se reserve para mujeres con insuficiencia ovárica prematura y para las menores de 60 años con síntomas climatéricos manifiestos, en las que los beneficios superan claramente a los riesgos¹³.

Moduladores selectivos de los receptores estrogénicos (SERM)

Los SERM son un grupo de fármacos con actividad agonista en receptores estrogénicos del hueso, inhibiendo la resorción, y antagonista en receptores estrogénicos de la mama y el endometrio, por lo que pueden aportar el efecto beneficioso de los estrógenos en pacientes con osteoporosis, minimizando los efectos adversos sobre otros órganos¹⁴. Raloxifeno (RLX) y bazedoxifeno son los SERM con indicación en mujeres con osteoporosis postmenopáusica, pues aumentan la DMO y reducen el riesgo de fractura vertebral. La eficacia no demostrada en la reducción del riesgo de fractura no vertebral o de cadera y el riesgo aumentado de tromboembolismo venoso restringen su uso a mujeres postmenopáusicas menores de 70 años con riesgo de fractura vertebral y bajo riesgo de fractura de cadera y de trombosis venosa¹⁵.

Bisfosfonatos (BP)

Los BP son compuestos derivados del pirofosfato inorgánico con una gran afinidad por la hidroxiapatita del hueso, que al ser captados por endocitosis por el osteoclasto inhiben la farnesil pirofosfato sintetasa y conducen a la apoptosis celular, con el consiguiente efecto inhibitorio de la resorción ósea¹⁶.

Alendronato (ALN) y risedronato (RIS), por vía oral, y ácido zoledrónico (ZOL) por vía intravenosa, son los BP más ampliamente utilizados y recomendados por las guías clínicas, dada la eficacia demostrada tanto en el aumento de la DMO como en la reducción del riesgo de fractura vertebral, no vertebral y de cadera^{15,17}. Ibandronato (IBN) es otro BP oral, que, aunque ofrece la ventaja de su administración mensual, solo ha demostrado reducción del riesgo de fractura vertebral¹⁷.

Se han descrito algunas complicaciones infrecuentes asociadas al tratamiento prolongado con BP, como la osteonecrosis del maxilar y la fractura atípica de fémur, con incidencias del 0,1-1/10.000 y 1-2/10.000 pacientes-año, respectivamente¹⁵.

Denosumab (DMAB)

DMAB es un anticuerpo monoclonal completamente humano, de administración subcutánea, con una potente actividad antirresortiva, a través del bloqueo del RANKL¹⁸. DMAB ha demostrado aumentar de forma continuada la DMO, por lo menos durante 10 años, y reducir el riesgo de fracturas vertebrales, no vertebrales y de cadera¹⁹. DMAB ha demostrado superioridad a los BP en términos de aumentos de la DMO, y su tratamiento prolongado también se ha asociado a osteonecrosis del maxilar y fractura atípica de fémur, aunque también con una muy baja incidencia²⁰.

Teriparatida (TPTD) y abaloparatida (ABL)

TPTD y ABL son análogos sintéticos de la parathormona (PTH 1-34 y PTHrP 1-34 respectivamente) con actividad osteoformadora y aprobados para el tratamiento de la osteoporosis con alto riesgo de fractura (la EMA solo ha aprobado TPTD). Ambos fármacos se unen al receptor de la PTH (aunque con afinidad a diferentes estados conformacionales) e inhiben la esclerostina, por lo que estimulan la osteoblastogénesis, y disminuyen la apoptosis de los osteoblastos. Más tardíamente, y en menor grado, aumentan la secreción de RANKL y por lo tanto la resorción ósea²¹.

TPTD y ABL actúan principalmente activando la formación ósea en las unidades de remodelado óseo tras la fase de resorción ósea (acoplamiento) y en menor proporción activando osteoblastos quiescentes en superficies de modelado²¹.

Ambos tratamientos producen un aumento de la masa ósea y mejoran la microarquitectura del esqueleto, especialmente en el hueso trabecular, aumentando la resistencia ósea y disminuyendo el riesgo de fractura.

Ambos fármacos están indicados en el tratamiento de los pacientes con osteoporosis con alto riesgo de fractura y han demostrado superioridad frente a BP²², pero no deben administrarse más allá de 2 años según ficha técnica.

Romsozumab (ROMO)

ROMO es un anticuerpo humanizado de administración subcutánea con efecto dual sobre el remodelado óseo, pues inhibe la esclerostina y secundariamente RANKL, produciendo un rápido, pero transitorio, aumento de la formación ósea (osteoformador) asociada a una disminución más sostenida en el tiempo de la resorción. Como consecuencia, con este tratamiento se produce un aumento marcado de la DMO (mayor que con TPTD) y disminución del riesgo de fractura^{23,24}.

A diferencia de lo que ocurre con TPTD o ABL, el aumento de la formación ósea que se produce con ROMO se debe principalmente a un aumento notable del modelado óseo (formación ósea tras la activación de las células de revestimiento en áreas quiescentes, sin proceso de resorción previa).

Los efectos beneficiosos de ROMO son tanto en el hueso trabecular como en el hueso cortical.

Sin embargo, en su desarrollo han aparecido dudas en relación a la seguridad cardiovascular, aún no resueltas. En el estudio ARCH, comparativo con ALN, se observó una mayor incidencia de eventos cardiovasculares graves en las mujeres tratadas con ROMO²⁵.

ROMO ha sido aprobado por la EMA, aunque a día de la redacción de este artículo no está todavía comercializado en España.

Según ficha técnica solo puede administrarse durante 12 meses y está contraindicado en pacientes con antecedentes de infarto de miocardio o accidente cerebrovascular⁷. Además, debe valorarse el riesgo cardiovascular de los pacientes, basado en factores de riesgo, antes y durante su administración.

DISCONTINUACIÓN DE LOS TRATAMIENTOS PARA LA OSTEOPOROSIS

Discontinuación de la THM

La discontinuación del tratamiento con estrógenos supone en algunas pacientes un aumento del remodelado, con un rápido descenso de DMO y progresiva pérdida de la eficacia antifracturaria, que puede prevenirse con la administración de BP²⁶.

Discontinuación del tratamiento con SERM

La discontinuación del tratamiento con RLX se acompaña de una pérdida de DMO tanto de columna lumbar como de fémur, aunque menor a la que se produce con la interrupción de estrógenos y proporcional a la pérdida fisiológica que se produce con la edad²⁷.

Discontinuación del tratamiento con BP

Los BP son los únicos fármacos para el tratamiento de la osteoporosis con efecto residual en el esqueleto tras su discontinuación, cuya duración dependerá de la afinidad por la hidroxiapatita de cada BP, oscilando entre 1-2 años para RIS e IBN y 2-3 años para ALN y ZOL²⁸.

Tras la discontinuación del tratamiento con BP no se produce un aumento inmediato del remodelado, sino que este aumento aparecerá de forma progresiva en el tiempo, lo que supone una estabilidad o ligera pérdida de la DMO, mientras dura este efecto residual^{28,29}.

Esta propiedad de los BP justifica la posibilidad de plantear en los pacientes con bajo riesgo de fractura una suspensión temporal del tratamiento o vacaciones terapéuticas²⁸.

Discontinuación del tratamiento con DMAB

DMAB tiene un efecto de inhibición de RANKL que es reversible, por lo que la discontinuación del tratamiento produce un rápido y marcado aumento del remodelado óseo, con elevación de los marcadores de formación y resorción, ya a partir de los 9 meses desde la última dosis, alcanzado niveles incluso superiores a los previos al tratamiento, y que no se normalizan hasta pasados 24 meses³⁰. Este efecto "rebote" sobre el remodelado se acompaña de una rápida pérdida de DMO, que puede alcanzar los valores previos al inicio del tratamiento (figura 1)³⁰, y, en algunos pacientes, de un mayor riesgo de fracturas vertebrales, particularmente múltiples³¹. La incidencia de fracturas vertebrales en mujeres con osteoporosis postmenopáusicas que discontinúan DMAB se ha estimado entre el 8,5-10,5% en los 12-18 meses posteriores a la discontinuación^{32,33}, aunque algunas de estas fracturas podrían deberse no solo al efecto "rebote", sino al retorno a la situación de alto riesgo por fracturas vertebrales previas que tenían los pacientes antes de iniciar el tratamiento con DMAB.

Una revisión sistemática de la literatura realizada por un grupo de trabajo de la European Calcified Tissue Society (ECTS) demostró que los factores de riesgo para la presentación de fracturas vertebrales múltiples en pacientes que discontinúan DMAB son la edad joven, presentar fracturas vertebrales prevalentes, una duración del tratamiento superior a 2,5 años, una mayor ganancia de DMO en cadera durante el tratamiento y un mayor descenso de la DMO en cadera después de la suspensión³⁴. Algunas series de casos indican que el tratamiento previo con BP podría mitigar el efecto "rebote" del remodelado (menor aumento de marcadores) que se produce tras la discontinuación con DMAB, aunque no está claro si esta atenuación previene la pérdida de DMO y las fracturas³⁴.

La administración de otro tratamiento antirresortivo potente como los BP en pacientes que discontinúan DMAB parece tener una eficacia parcial sobre el efecto "rebote" que se produce. Los expertos recomiendan que en pacientes que han recibido DMAB durante menos de 2,5 años y con bajo riesgo de fractura pueden recibir tratamiento con un BP oral durante un mínimo de 1-2 años (dependiendo de los marcadores óseos y la DMO). Sin embargo, los pacientes que han recibido DMAB durante

más tiempo, los que aún presenten un alto riesgo de fractura o los que no toleren BP orales deberían recibir una dosis de ZOL a los 6 meses de la última dosis de DMAB, que podría repetirse a los 3-6 meses, en función de los niveles de los marcadores óseos³⁴.

Los expertos concluyen que debe valorarse muy bien la indicación de DMAB, especialmente en pacientes jóvenes, y que en aquellos que discontinúan el tratamiento debe administrarse un BP a los 6 meses de la última inyección de DMAB, mientras no se tengan más datos de nuevos ensayos clínicos.

En base a los datos de la revisión sistemática de Tsourdi y colaboradores³⁴ presentamos un algoritmo práctico de decisión en pacientes que reciben tratamiento con DMAB (figura 2).

En caso de que sea necesario un procedimiento dental invasivo durante el tratamiento con DMAB los expertos recomiendan que se realice después del 5º mes desde la última dosis, y administrar la siguiente dosis tan pronto como se haya curado la herida quirúrgica³⁴.

Discontinuación del tratamiento con TPTD y ABL

La discontinuación de TPTD (y probablemente de ABL) se acompaña de una pérdida de DMO en columna y fémur en los 12 meses posteriores, siendo más marcada en mujeres postmenopáusicas (7,1%) que en varones (4,1%)³⁵. La administración de un antirresortivo tras la discontinuación de TPTD, mantiene o incluso aumenta la DMO^{36,37}.

Discontinuación del tratamiento con ROMO

El efecto de ROMO sobre el remodelado óseo es reversible, y su discontinuación se acompaña de una normalización de la formación y un efecto “rebote” de la resorción, lo que se traduce en una rápida pérdida de la DMO tanto en columna lumbar como en cadera (figura 3)³⁸. La administración previa de ALN parece mitigar este efecto “rebote” y atenuar la pérdida de DMO.

ANTIRRESORTIVO SEGUIDO DE OTRO ANTIRRESORTIVO

La administración de DMAB después de haber recibido ALN consigue mayor supresión del remodelado y mayor

Figura 1. Cambios en la densidad mineral ósea de columna lumbar (A), cadera total (B) y 1/3 radio (C) durante los 24 meses de tratamiento con denosumab y durante los 24 meses siguientes a la discontinuación. (Modificada de Bone HG, et al.)³⁰

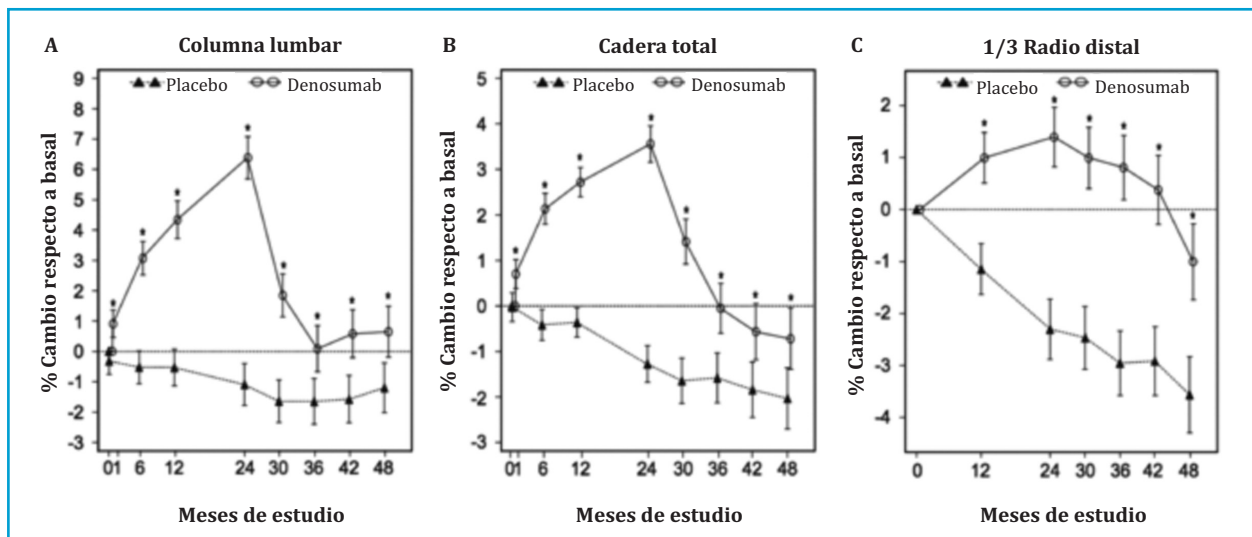
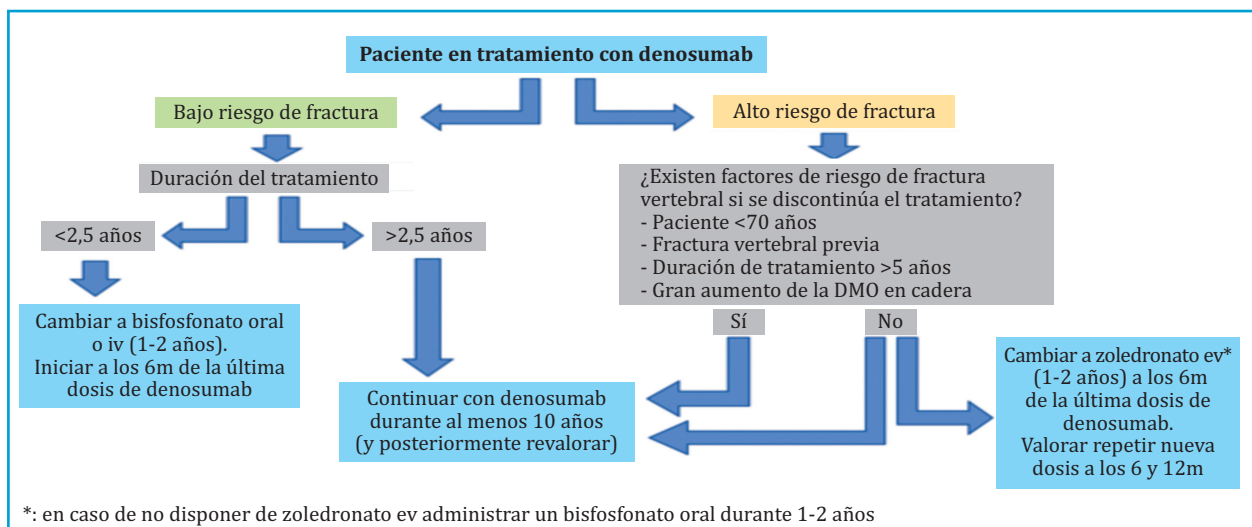
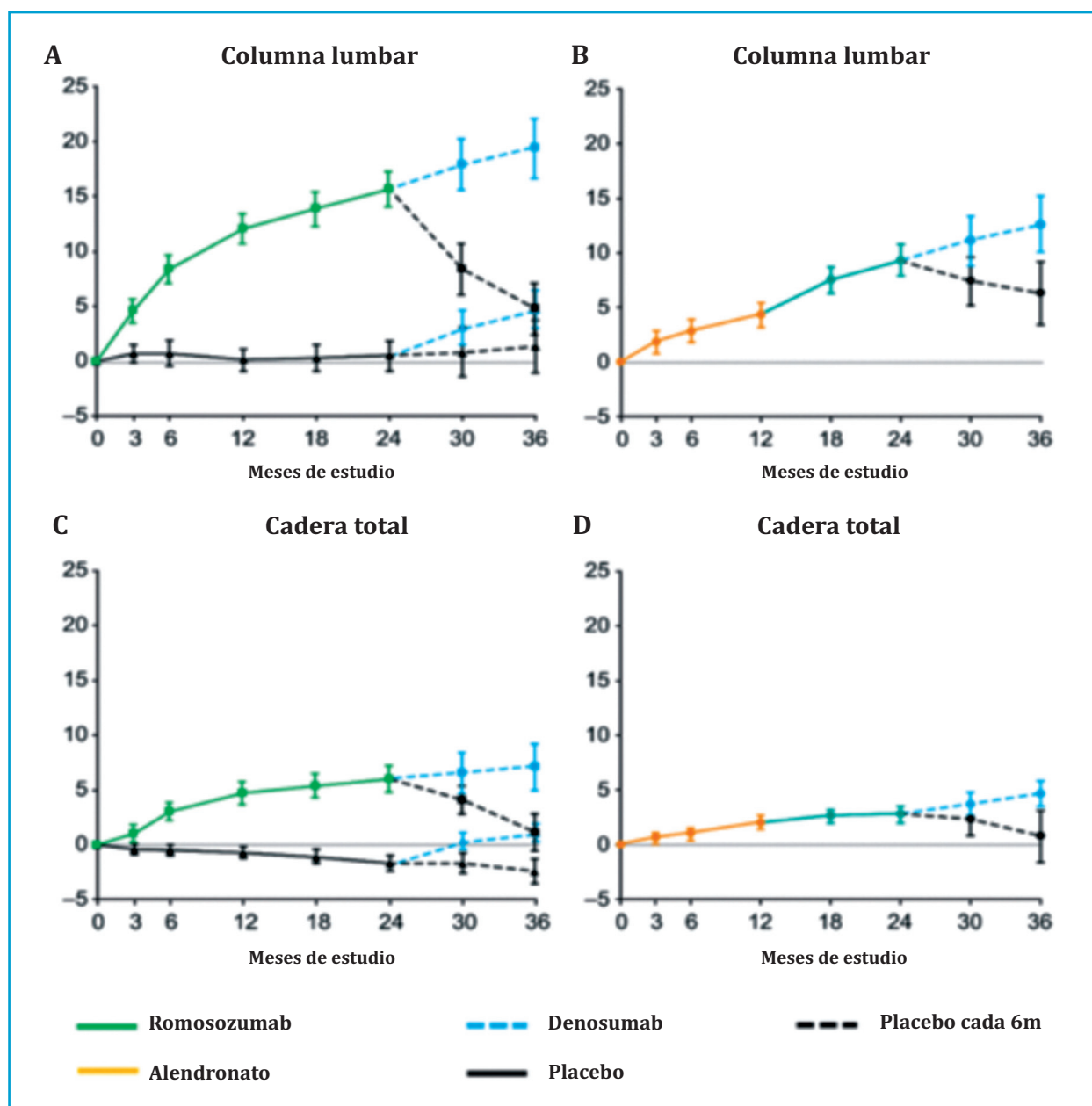


Figura 2. Algoritmo de decisión en pacientes que están recibiendo tratamiento con denosumab para la osteoporosis. (Adaptada de Tsourdi E, et al.)³⁴



*: en caso de no disponer de zoledronato ev administrar un bisfosfonato oral durante 1-2 años

Figura 3. Cambios en la densidad mineral ósea en columna lumbar (A) y cadera total (C) durante el tratamiento con romosozumab y tras la discontinuación. La pérdida de DMO es menor en pacientes que previamente habían recibido alendronato (B y D). (Modificada de McClung MR, et al.)³⁸



ganancia de DMO que el mismo tiempo de tratamiento solo con ALN³⁹. La secuencia ALN-DMAB también parece más eficaz que la secuencia ALN-ZOL, al menos en términos de ganancia de DMO⁴⁰.

Por lo tanto, en pacientes tratados con BP orales que presenten un fracaso terapéutico o no alcancen el objetivo del tratamiento, una opción razonable podría ser la transición a DMAB o ZOL, siempre y cuando se tenga clara su indicación y se haya descartado la administración de un osteoformador.

Por otro lado, y como se ha comentado anteriormente, con el objetivo de minimizar el efecto “rebote” que se produce sobre el remodelado óseo tras la discontinuación de DMAB parece recomendable la administración de un BP (oral o intravenoso) a los 6 meses de la última inyección de DMAB (figura 2).

ANTIRRESORTIVO SEGUIDO DE OSTEOFORMADOR

El tratamiento previo con BP, sobre todo con los de mayor afinidad por la hidroxiapatita (ALN y ZOL) parece atenuar la ganancia de DMO que se produce con TPTD⁴¹, observándose un descenso en los 6 primeros meses de tratamiento⁴², aunque la eficacia antifractura parece mantenerse como quedó demostrado en un análisis posthoc del estudio VERO⁴³.

Sin embargo, la transición de RLX a TPTD no parece atenuar el efecto osteoformador ni la ganancia de DMO de esta última⁴².

En el estudio DATA-Switch las mujeres que recibieron DMAB durante 2 años y pasaron a TPTD presentaron un aumento del remodelado óseo, con un marcado descenso de la DMO en cadera en el primer año, pero que se recuperó en el segundo año, volviendo a los valores

de DMO del inicio de TPTD (figura 4)⁴⁴. Aunque no existe evidencia de si esta pérdida transitoria de DMO se acompaña de un aumento del riesgo de fractura, algunos expertos sugieren no discontinuar el tratamiento con DMAB si se quiere indicar TPTD (o ABL), es decir, realizar una terapia combinada⁴⁵.

En el estudio STRUCTURE se observó que, al igual que ocurre en la transición a TPTD, los pacientes que recibieron ALN y cambiaron a ROMO presentaron un menor aumento de DMO que los pacientes que recibían ROMO sin tratamiento antirresortivo previo⁴⁶.

Aunque el tratamiento anabólico con TPTD o ROMO parece más eficaz en pacientes no tratados previamente con antirresortivos, los pacientes que a pesar de recibir tratamiento antirresortivo presentan un alto riesgo de fractura, probablemente obtengan un mayor beneficio con el cambio a tratamiento osteoformador, excepto en el caso de DMAB, que parece mejor mantener una terapia combinada con TPTD⁴⁶.

La secuencia DMAB-ROMO podría ser más favorable, pues se ha reportado que un segundo ciclo de 12 meses de ROMO en pacientes que habían recibido 12 meses de DMAB después de un primer ciclo de 2 años de ROMO sí que consigue aumentar la DMO de columna lumbar (2,3%) y mantener la DMO de cadera (figura 5)⁴⁷. Sin embargo, hay que tener en cuenta que estos resultados se han extraído de una cohorte de tan solo 14 pacientes, y en los que DMAB solo había sido administrado durante un año.

OSTEOFORMADOR SEGUIDO DE ANTIRRESORTIVO

El tratamiento secuencial TPTD-RLX ha mostrado ser beneficioso. RLX consigue mantener o incluso incrementar la ganancia de DMO conseguida con el tratamiento previo con TPTD⁴⁸.

Igualmente beneficiosa resulta la secuencia TPTD-BP. La ganancia de DMO conseguida con TPTD puede incrementarse si tras su discontinuación se administra un BP, manteniéndose también la eficacia antifractura⁴⁹.

Pero la secuencia TPTD-DMAB es probablemente la que proporciona mayor ganancia de DMO (18% en columna lumbar y 8% en cuello femoral después de 2 años de tratamiento con TPTD seguidos de otros 2 años de tratamiento con DMAB)⁴⁴.

En función de las características clínicas del paciente y del riesgo de fractura podríamos seleccionar un antirresortivo u otro tras finalizar los dos años de tratamiento con TPTD (figura 6).

Recientemente se ha publicado un estudio con 68 mujeres postmenopáusicas que comparaba la eficacia de 3 ciclos repetidos de 6 meses de TPTD seguidos de 6 meses de DMAB (total 36 meses), frente a un tratamiento estándar de 18 meses de TPTD seguidos de 18 meses de DMAB. Después de 3 años de tratamiento, las pacientes que recibieron la terapia secuencial estándar consiguieron mayores ganancias de DMO en columna lumbar (16% frente a 12%; $p=0,04$), sin observarse cambios en la DMO de cadera y radio. La terapia cíclica consiguió mejores resultados en DMO de cadera y radio a los 18 meses, por lo que según los autores el tratamiento cíclico repetido de TPTD y DMAB podría ser potencialmente útil en pacientes con riesgo inminente de fractura, especialmente en pacientes con mayor riesgo de fractura no vertebral⁵⁰.

También es eficaz la secuencia ABL-BP. En la extensión del estudio ACTIVE la administración de ALN después de ABL demostró aumentar la ganancia de DMO conseguida con ABL y mantener la eficacia antifractura⁵¹.

También se tienen datos de la secuencia ROMO-antirresortivo. En el estudio ARCH se observó como la ganancia de DMO conseguida con ROMO se mantenía tras cambiar a ALN. Respecto a la eficacia antifractura, se mantenía la reducción del riesgo de fractura vertebral y se incrementaba la reducción del riesgo de fractura no vertebral⁵².

En el estudio FRAME la secuencia 1 año de ROMO seguido de 1 año de DMAB resultó igualmente beneficiosa en términos de ganancia de DMO y reducción del riesgo de fractura vertebral. Aunque con este tratamiento secuencial se observó también una menor incidencia de fracturas clínicas y fracturas no vertebrales que con un solo año de DMAB, cabe decir que las diferencias no fueron significativas²⁴.

VACACIONES TERAPÉUTICAS

Con el objetivo de minimizar el riesgo de complicaciones a largo plazo o de mejorar la adherencia al tratamiento de los pacientes, en el manejo de la osteoporosis puede contemplarse una interrupción temporal del tratamiento antirresortivo, pero únicamente con los BP, tanto orales como intravenosos, dado su efecto remanente sobre el esqueleto^{29,52,53}.

El Grupo de Trabajo sobre el manejo de los pacientes con osteoporosis en tratamiento prolongado con BP de la Sociedad Americana de Investigación en Metabolismo Óseo (ASBMR) recomienda plantear vacaciones terapéuticas después de al menos 5 años de tratamiento con BP orales o de 3 años de ZOL, pero únicamente en pacientes menores de 70 años, sin fracturas antes ni durante el tratamiento y que no tengan una DMO en cadera en el rango de osteoporosis ni presenten factores de riesgo de fractura o un alto riesgo según FRAX²⁸.

La duración de las vacaciones terapéuticas va a depender del BP utilizado, siendo mayor en el caso de BP con mayor afinidad por la hidroxiapatita como ALN (2 años) o ZOL (3 años), y menor (1-2 años) en el caso de BP con menor afinidad esquelética como RIS o IBN²⁸.

Conviene recordar que no puede contemplarse una interrupción temporal con ningún otro antirresortivo, y que hacerlo con DMAB podría suponer exponer al paciente a una situación de alto riesgo de fractura, sobretudo vertebral, máxime entre los pacientes con fractura vertebral previa, como ya se ha comentado anteriormente. En estos casos precisamente, es cuando cabría preguntarse las razones para una suspensión o interrupción del tratamiento.

TERAPIA COMBINADA

La combinación de dos antirresortivos no ha demostrado ser más eficaz que el tratamiento con un único antirresortivo⁵⁴.

Tampoco aporta mayor eficacia la combinación de osteoformador con BP. El tratamiento combinado de TPTD y ALN parece ser incluso menos eficaz que TPTD en monoterapia⁵⁵. En todo caso podría ser algo más beneficioso añadir TPTD al tratamiento ya iniciado con BP o añadir BP al tratamiento ya iniciado con TPTD⁵⁶, aunque son necesarios más estudios para confirmar este supuesto.

La terapia combinada TPTD y ZOL ha demostrado conseguir un incremento más rápido de DMO tanto en columna lumbar como en cadera, aunque sin mayor ganancia de DMO a los 12 meses que TPTD en monoterapia⁵⁷.

Figura 4. Estudio DATA-Switch. La secuencia denosumab-teriparatida produce un marcado descenso de la densidad mineral ósea en cadera en el primer año de la transición, que se recupera en el segundo año (rojo). La secuencia teriparatida-denosumab consigue una marcada ganancia de DMO en cadera (azul), similar a la terapia combinada seguida de denosumab (verde). (Adaptado de Leder BZ, *et al.*)⁴⁴

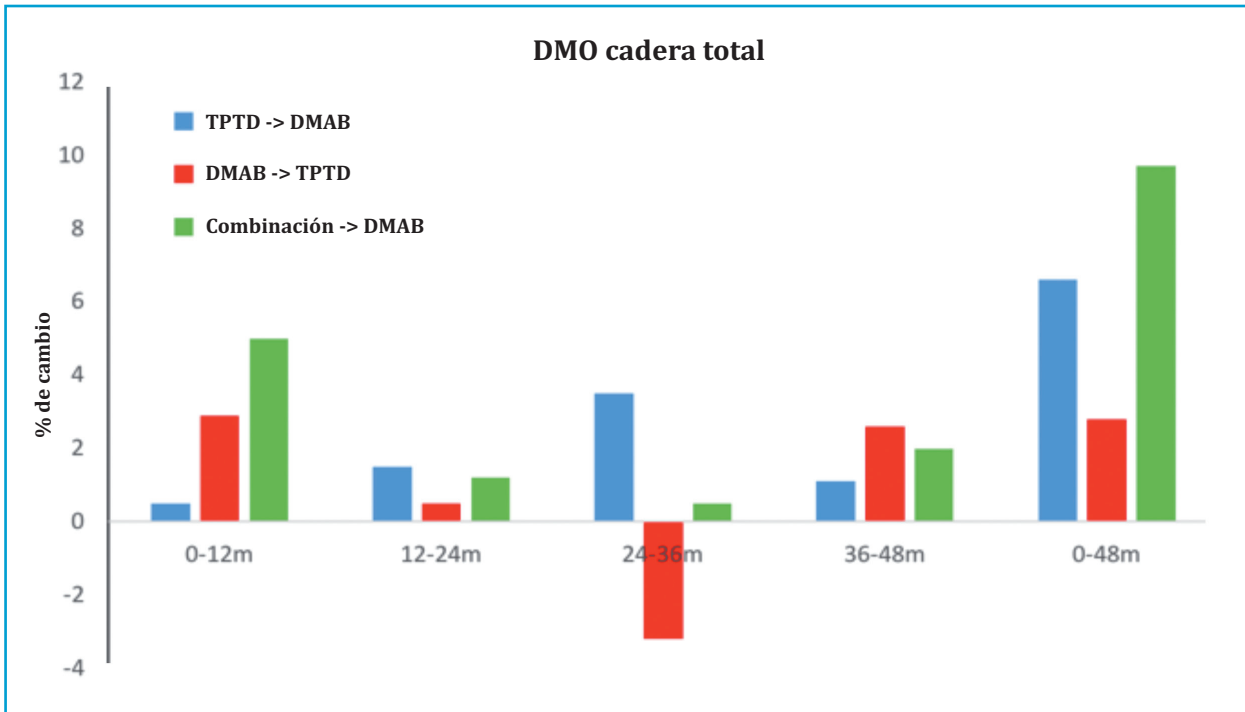


Figura 5. El tratamiento secuencial denosumab-romosozumab después de un ciclo de 2 años de romosozumab consigue aumentar la densidad mineral ósea en columna lumbar y en cadera. (Adaptado de Kendler DL, *et al.*)⁴⁷

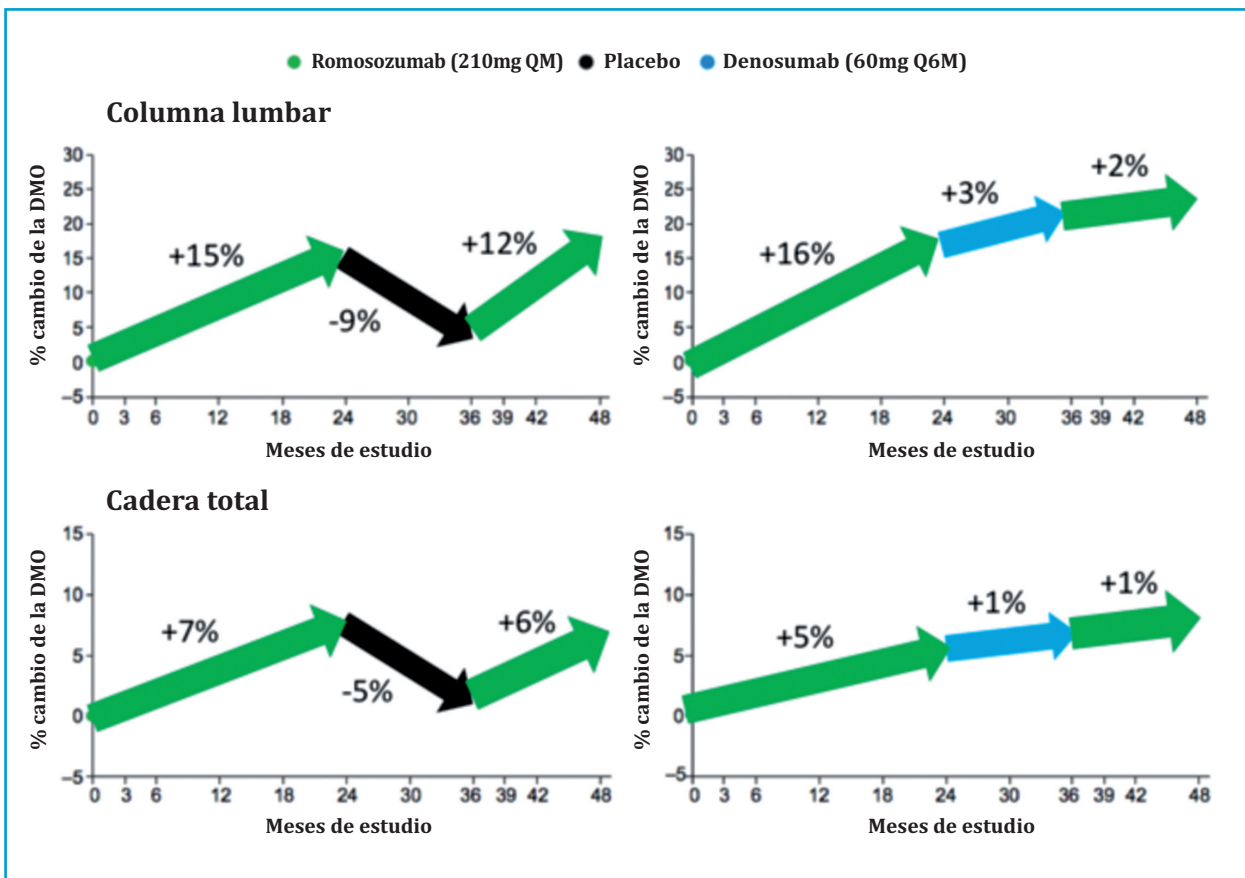
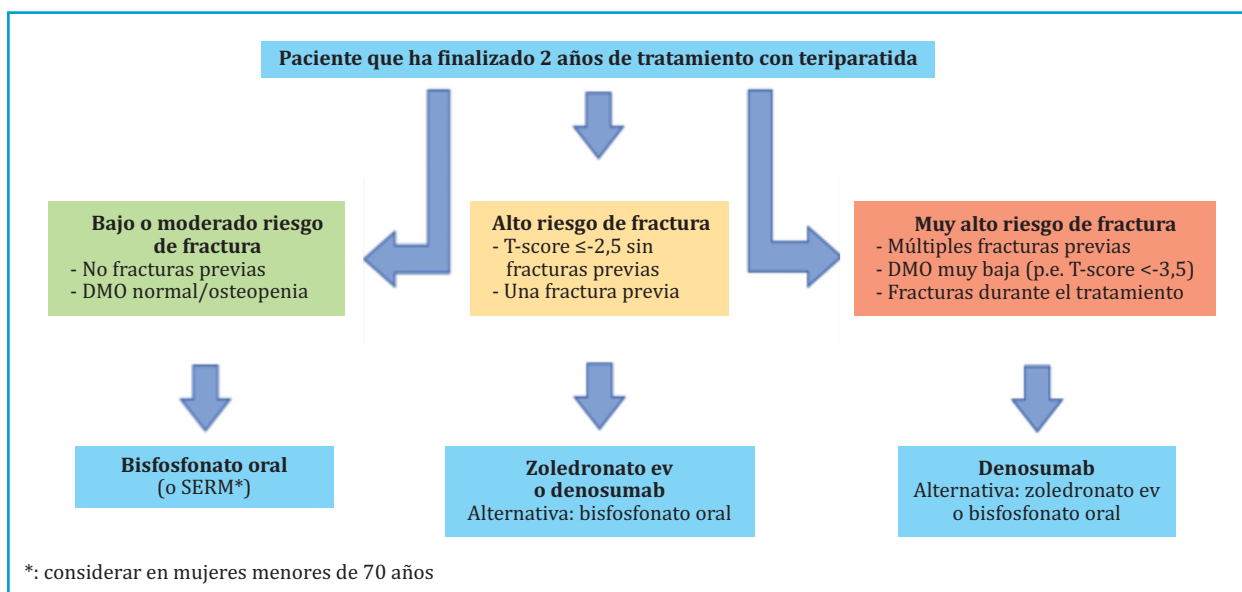


Figura 6. Algoritmo de decisión en pacientes que han finalizado dos años de tratamiento con teriparatida para la osteoporosis



La terapia combinada más prometedora es la administración simultánea de TPTD y DMAB. En el estudio DATA-Switch se observó como las pacientes tratadas con la combinación presentaban mayores aumentos de DMO en columna y cadera que las pacientes tratadas con cada fármaco en monoterapia (figura 4)⁴⁴.

Según las últimas recomendaciones de osteoporosis de la Sociedad Española de Reumatología esta combinación podría estar justificada en casos muy seleccionados de osteoporosis grave¹².

CONCLUSIONES

- La osteoporosis es una enfermedad crónica que normalmente requiere tratamiento durante muchos años.
- Para un óptimo manejo de la enfermedad, el clínico debe conocer muy bien el mecanismo de acción, eficacia y seguridad de cada uno de los fármacos, así como las diferencias que existen según el orden de administración de los mismos.
- A excepción de los BP, que tienen un efecto residual

antifractura, la discontinuación del tratamiento para la osteoporosis no es favorable para el hueso, siendo especialmente negativa en el caso de DMAB.

- Por este motivo solo pueden plantearse vacaciones terapéuticas en pacientes tratados con BP con bajo riesgo de fractura.
- El cambio de un antirresortivo por otro antirresortivo con diferente mecanismo de acción es una opción que puede ser favorable en el manejo de algunos pacientes con osteoporosis.
- Aunque cambiar un antirresortivo por un osteoformador puede asociarse a una menor ganancia inicial de DMO (o incluso pérdida en el caso de DMAB), esto no parece tener consecuencias negativas en la eficacia anti-fractura.
- Empezar con un tratamiento osteoformador (TPTD o ROMO) y continuar posteriormente con un antirresortivo constituye la mejor secuencia de tratamiento, por lo que podría ser la opción preferente en pacientes con muy alto riesgo de fractura.

►► **Conflicto de intereses:** Enrique Casado ha recibido honorarios profesionales por conferencias y consultorías de Eli Lilly, Amgen, UCB, Theramex, Gebro, Italfarmaco, Gedeon-Richter, STADA, Bayer, GP-Pharma y Rubió. José Luis Neyro ha recibido honorarios profesionales por estudios de investigación, formación continuada y consultorías de Abbott, Amgen, Exeltis, Faes, FarmaD, Gedeon-Richter, Italfarmaco, Procaps, Raffo, Rubió, STADA, y UCB.

Bibliografía

1. NIH Consensus development panel on osteoporosis prevention, diagnosis, and therapy. *JAMA*. 2001; 285(6):785-95.
2. Yang L, Kang N, Yang JC, Su QJ, Liu YZ, Guan L, et al. Drug efficacies on bone mineral density and fracture rate for the treatment of postmenopausal osteoporosis: a network meta-analysis. *Eur Rev Med Pharmacol Sci*. 2019; 23(6): 2640-68.
3. Lu L, Lu L, Zhang J, Li J. Potential risks of rare serious adverse effects related to long-term use of bisphosphonates: An overview of systematic reviews. *J Clin Pharm Ther*. 2020; 45(1):45-51.
4. Pittman K, Antill YC, Goldrick A, Goh J, de Boer RH. Denosumab: Prevention and management of hypocalcemia, osteonecrosis of the jaw and atypical fractures. *Asia Pac J Clin Oncol*. 2017; 13(4): 266-76.
5. Ficha técnica de Forsteo. https://www.ema.europa.eu/en/documents/product-information/forsteo-epar-product-information_es.pdf.
6. Ficha técnica de Tymlos. https://www.accessdata.fda.gov/drugsatfda_docs/label/2017/208743lbl.pdf.
7. Ficha técnica de Evenity. https://www.ema.europa.eu/en/documents/product-information/evenity-epar-product-information_es.pdf.
8. Guañabens N, Moro-Álvarez MJ, Casado E, Blanch-Rubió J, Gómez-Alonso C, Díaz-Guerra GM, et al. The next step after anti-osteoporotic drug discontinuation: an up-to-date review of sequential treatment. *Endocrine*. 2019; 64(3): 441-55.
9. Cadarette SM, Burden AM. Measuring and improving adherence to osteoporosis pharmacotherapy. *Curr Opin Rheumatol*. 2010; 22(4): 397-403.
10. Hofbauer LC, Schoppet M. Clinical implications of the osteoprotegerin/RANKL/RANK system for bone and vascular diseases. *JAMA*. 2004; 292(4): 490-5.
11. Mirza FS, Padhi ID, Raisz LG, Lorenzo JA. Serum sclerostin levels negatively correlate with parathyroid hormone levels and free estrogen index in postmenopausal women. *J Clin Endocrinol Metab*. 2010; 95(4): 1991-7.
12. Anderson GL, Limacher M, Assaf AR, Bassford T, Beresford SA, Black H, et al. Effects of conjugated equine estrogen in postmenopausal women with hysterectomy: the Women's Health Initiative randomized controlled trial. *JAMA*. 2004; 291(14): 1701-12.
13. de Villiers TJ, Pines A, Panay N, Gambacciani M, Archer DF, Baber RJ, et al. Updated 2013 International Menopause Society recommendations on menopausal hormone therapy and preventive strategies for midlife health. *Climacteric*. 2013; 16(3): 316-37.
14. Nelson ER, Wardell SE, McDonnell DP. The molecular mechanisms underlying the pharmacological actions of estrogens, SERMs and oxysterols: implications for the treatment and prevention of osteoporosis. *Bone*. 2013; 53(1): 42-50.
15. Naranjo Hernández A, Díaz Del Campo Fontecha P, Aguado Acín MP, Arboleya Rodríguez L, Casado Burgos E, Castañeda S, et al. Recommendations by the Spanish Society of Rheumatology on osteoporosis. *Reumatol Clin*. 2019; 15(4): 188-210.
16. Russell RG. Bisphosphonates: the first 40 years. *Bone*. 2011 ; 49(1): 2-19.
17. González-Macías J, Del Pino-Montes J, Olmos JM, Nogués X, en nombre de la comisión de redacción de las guías de osteoporosis de la SEIOMM. Clinical practice guidelines for postmenopausal, glucocorticoid-induced and male osteoporosis. Spanish Society for Research on Bone and Mineral Metabolism (3rd updated version 2014). *Rev Clin Esp*. 2015; 215(9): 515-26.
18. Dempster DW, Laming CL, Kostenuik PJ, Grauer A. Role of RANK ligand and denosumab, a targeted RANK ligand inhibitor, in bone health and osteoporosis: a review of preclinical and clinical data. *Clin Ther*. 2012; 34(3): 521-36.
19. Cummings SR, San Martin J, McClung MR, Siris ES, Eastell R, Reid IR, et al. Denosumab for prevention of fractures in postmenopausal women with osteoporosis. *N Engl J Med*. 2009; 361(8): 756-65.
20. Ismail A, Hassan BA, Ibrahim AA, Mirbaha S, Baratloo A. Denosumab and atypical femoral fractures: A scoping literatura review. *Trauma Mon*. 2018; 23(1): e42869.
21. Silva BC, Costa AG, Cusano NE, Kousteni S, Bilezikian JP. Catabolic and anabolic actions of parathyroid hormone on the skeleton. *J Endocrinol Invest*. 2011; 34(10): 801-10.
22. Kendler DL, Marin F, Zerbini CAF, Russo LA, Greenspan SL, Zikan V, et al. Effects of teriparatide and risedronate on new fractures in post-menopausal women with severe osteoporosis (VERO): a multicentre, double-blind, double-dummy, randomised controlled trial. *Lancet*. 2018; 391(10117): 230-40.
23. McClung MR, Grauer A, Boonen S, Bolognese MA, Brown JP, Diez-Perez A, et al. Romosozumab in postmenopausal women with low bone mineral density. *N Engl J Med*. 2014; 370(5): 412-20.
24. Cosman F, Crittenden DB, Adachi JD, Binkley N, Czerwinski E, Ferrari S, et al. Romosozumab treatment in postmenopausal women with osteoporosis. *N Engl J Med*. 2016; 375(16): 1532-43.
25. Saag KG, Petersen J, Brandi ML, Karaplis AC, Lorentzon M, Thomas T, et al. Romosozumab or alendronate for fracture prevention in women with osteoporosis. *N Engl J Med*. 2017; 377(15): 1417-27.
26. Ascott-Evans BH, Guanabens N, Kivinen S, Stuckey BG, Magaril CH, Vandormael K, et al. Alendronate prevents loss of bone density associated with discontinuation of hormone replacement therapy: a randomized controlled trial. *Arch Intern Med*. 2003; 14; 163(7): 789-94.
27. Neele SJ, Evertz R, De Valk-De Roo G, Roos JC, Netelenbos JC. Effect of 1 year of discontinuation of raloxifene or estrogen therapy on bone mineral density after 5 years of treatment in healthy postmenopausal women. *Bone*. 2002; 30(4): 599-603.
28. Adler RA, El-Hajj Fuleihan G, Bauer DC, Camacho PM, Clarke BL, Clines GA, et al. Managing Osteoporosis in patients on long-term bisphosphonate treatment: Report of a task force of the American Society for Bone and Mineral Research. *J Bone Miner Res*. 2016; 31(1): 16-35.
29. Black DM, Schwartz AV, Ensrud KE, Cauley JA, Levis S, Quandt SA, et al. Effects of continuing or stopping alendronate after 5 years of treatment: the Fracture Intervention Trial Long-term Extension (FLEX): a randomized trial. *JAMA*. 2006; 296(24): 2927-38.
30. Bone HG, Bolognese MA, Yuen CK, Kendler DL, Miller PD, Yang YC, et al. Effects of denosumab treatment and discontinuation on bone mineral density and bone turnover markers in postmenopausal women with low bone mass. *J Clin Endocrinol Metab*. 2011; 96(4): 972-80.
31. Cummings SR, Ferrari S, Eastell R, Gilchrist N, Jensen JB, McClung M, et al. Vertebral fractures after discontinuation of denosumab: A post hoc analysis of the randomized placebo-controlled FREEDOM trial and its extension. *J Bone Miner Res*. 2018; 33(2): 190-8.
32. McClung MR, Wagman RB, Miller PD, Wang A, Lewiecki EM. Observations following discontinuation of long-term denosumab therapy. *Osteoporos Int*. 2017; 28(5): 1723-32.
33. Zanchetta MB, Boailchuk J, Massari F, Silveira F, Bogado C, Zanchetta JR. Significant bone loss after stopping long-term denosumab treatment: a post FREEDOM study. *Osteoporos Int*. 2018; 29(1): 41-7.
34. Tsourdi E, Zillikens MC, Meier C, Body JJ, Gonzalez Rodriguez E, Anastasilakis et al. Fracture risk and management of discontinuation of denosumab therapy: a systematic review and position statement by ECTS. *J Clin Endocrinol Metab*. 2020; 26: dgaa756.
35. Leder BZ, Neer RM, Wyland JJ, Lee HW, Burnett-Bowie SM, Finkelstein JS. Effects of teriparatide treatment and discontinuation in postmenopausal women and eugonadal men with osteoporosis. *J Clin Endocrinol Metab*. 2009; 94(8): 2915-21.
36. Adami S, San Martin J, Muñoz-Torres M, Econs MJ, Xie L, Dalsky GP, et al. Effect of raloxifene after recombinant teriparatide [hPTH(1-34)] treatment in postmenopausal women with osteoporosis. *Osteoporos Int*. 2008; 19(1): 87-94.

37. Niimi R, Kono T, Nishihara A, Hasegawa M, Kono T, Sudo A. Efficacy of switching from teriparatide to bisphosphonate or denosumab: A prospective, randomized, open-label trial. *JBMR Plus*. 2018; 2(5): 289-94.
38. McClung MR, Brown JP, Diez-Perez A, Resch H, Caminis J, Meisner P, et al. Effects of 24 months of treatment with romosozumab followed by 12 months of denosumab or placebo in postmenopausal women with low bone mineral density: A randomized, double-blind, phase 2, parallel group study. *J Bone Miner Res*. 2018; 33(8): 1397-1406.
39. Kendler DL, Roux C, Benhamou CL, Brown JP, Lilliestol M, Siddhanti S, et al. Effects of denosumab on bone mineral density and bone turnover in postmenopausal women transitioning from alendronate therapy. *J Bone Miner Res*. 2010; 25(1): 72-81.
40. Miller PD, Pannaciuoli N, Brown JP, Czerwinski E, Nedergaard BS, Bolognese MA, et al. Denosumab or zoledronic acid in postmenopausal women with osteoporosis previously treated with oral bisphosphonates. *J Clin Endocrinol Metab*. 2016; 101(8): 3163-70.
41. Boonen S, Marin F, Obermayer-Pietsch B, Simões ME, Barker C, Glass EV, et al. Effects of previous antiresorptive therapy on the bone mineral density response to two years of teriparatide treatment in postmenopausal women with osteoporosis. *J Clin Endocrinol Metab*. 2008; 93(3): 852-60.
42. Ettinger B, San Martin J, Crans G, Pavo I. Differential effects of teriparatide on BMD after treatment with raloxifene or alendronate. *J Bone Miner Res*. 2004; 19(5): 745-51.
43. Geusens P, Marin F, Kendler DL, Russo LA, Zerbinì CA, Minisola S, et al. Effects of teriparatide compared with risendronate on the risk of fractures in subgroups of postmenopausal women with severe osteoporosis: The VERO trial. *J Bone Miner Res*. 2018; 33(5): 783-94.
44. Leder BZ, Tsai JN, Uihlein AV, Wallace PM, Lee H, Neer RM, et al. Denosumab and teriparatide transitions in postmenopausal osteoporosis (the DATA-Switch study): extension of a randomised controlled trial. *Lancet*. 2015; 386(9999): 1147-55.
45. Langdahl B. Treatment of postmenopausal osteoporosis with bone-forming and antiresorptive treatments: Combined and sequential approaches. *Bone*. 2020; 139: 115516.
46. Langdahl BL, Libanati C, Crittenden DB, Bolognese MA, Brown JP, Daizadeh NS, et al. Romosozumab (sclerostin monoclonal antibody) versus teriparatide in postmenopausal women with osteoporosis transitioning from oral bisphosphonate therapy: a randomised, open-label, phase 3 trial. *Lancet*. 2017; 390(10102): 1585-94.
47. Kendler DL, Bone HG, Massari F, Giesen E, Palacios S, Maddox J, et al. Bone mineral density gains with a second 12-month course of romosozumab therapy following placebo or denosumab. *Osteoporos Int*. 2019; 30(12): 2437-48.
48. Eastell R, Nickelsen T, Marin F, Barker C, Hadji P, Farrerons P, et al. Sequential treatment of severe postmenopausal osteoporosis after teriparatide: final results of the randomized, controlled European Study of Forsteo (EUROFOR). *J Bone Min Res*. 2009; 24(4): 726-36.
49. Lindsay R, Scheele WH, Neer R, Pohl G, Adami S, Mautalen C, et al. Sustained vertebral fracture risk reduction after withdrawal of teriparatide in postmenopausal women with osteoporosis. *Arch Intern Med*. 2004; 164(18): 2024-30.
50. Cosman F, McMahon D, Dempster D, Nieves JW. Standard versus cyclic teriparatide and denosumab treatment for osteoporosis: A randomized trial. *J Bone Miner Res*. 2020; 35(2): 219-25.
51. Bone HG, Cosman F, Miller PD, Williams GC, Hattersley G, Hu MY, et al. ACTIVEExtend: 24 months of alendronate after 18 months of abaloparatide or placebo for postmenopausal osteoporosis. *J Clin Endocrinol Metab*. 2018; 103(8): 2949-57.
52. Casado Burgos E. Nuevos datos sobre el tratamiento con bisfosfonatos: ¿son aconsejables unas vacaciones terapéuticas? [New data on bisphosphonate therapy: are therapeutic holidays advisable?]. *Reumatol Clin*. 2011; 7 Suppl 2: S28-33.
53. Moro Álvarez MJ, Neyro JL, Castañeda S. Vacaciones terapéuticas en osteoporosis: estrategia en el tratamiento a largo plazo con bifosfonatos [Therapeutic holidays in osteoporosis: Long-term strategy of treatment with bisphosphonates]. *Med Clin (Barc)*. 2016; 146(1): 24-9.
54. Wimalawansa SJ. Prevention and treatment of osteoporosis: efficacy of combination of hormone replacement therapy with other antiresorptive agents. *J Clin Densitom*. 2000; 3(2): 187-201.
55. Finkelstein JS, Wyland JJ, Lee H, Neer RM. Effects of teriparatide, alendronate, or both in women with postmenopausal osteoporosis. *J Clin Endocrinol Metab*. 2010; 95(4): 1838-45.
56. Leder BZ. Optimizing sequential and combined anabolic and antiresorptive osteoporosis therapy. *JBMR Plus*. 2018; 2(2): 62-8.
57. Cosman F, Eriksen EF, Recknor C, Miller PD, Guañabens N, Kasperk C, et al. Effects of intravenous zoledronic acid plus subcutaneous teriparatide [rhPTH(1-34)] in postmenopausal osteoporosis. *J Bone Miner Res*. 2011; 26(3): 503-11.