

Gutiérrez Medina S¹, Díaz Curiel M², Cabello Úbeda A², Asenjo Martínez M³, Angelina García M³

1 Servicio de Endocrinología y Nutrición - Hospital Universitario Fundación Jiménez Díaz - Madrid

2 Servicio de Medicina Interna - Hospital Universitario Fundación Jiménez Díaz - Madrid

3 Servicio de Urgencias - Hospital Rey Juan Carlos - Móstoles - Madrid

Aumento del remodelado óseo como forma de presentación de enfermedad de Graves-Basedow

Correspondencia: Sonsoles Gutiérrez Medina - Hospital Universitario Fundación Jiménez Díaz - Servicio de Endocrinología y Nutrición - Avda. Reyes Católicos, 2 - 28040 Madrid (España)

Correo electrónico: sgutierrezme@fjd.es

Fecha de recepción: 06/08/2012

Fecha de aceptación: 08/01/2013

Resumen

Los efectos adversos del hipertiroidismo en el hueso están descritos desde hace años. Las hormonas tiroideas son necesarias para el crecimiento, la maduración, el metabolismo y el remodelado óseo. No obstante, la tirotoxicosis no tratada cursa con un aumento del remodelado, osteopenia u osteoporosis y un incremento en el riesgo de fractura. Desde la introducción de fármacos antitiroideos y el radioyodo, la patología ósea hipertiroides es menos frecuente. A continuación se presenta un caso poco habitual de una paciente con tirotoxicosis asintomática que debuta con un aumento del remodelado óseo.

Palabras clave: *enfermedad de Graves-Basedow, remodelado óseo, fosfatasa alcalina, paratohormona intacta.*

Increased bone remodelling as a presentation of Graves' disease

Summary

The adverse effects of hyperthyroidism on bone have been described for years. Thyroid hormones are necessary for growth, maturation, metabolism and bone remodelling. However, untreated thyrotoxicosis causes increased remodelling, osteopenia or osteoporosis and increased fracture risk. Since the introduction of antithyroid drugs and radioiodine, hyperthyroid bone disease is less common. Here we present a rare case of an asymptomatic patient with thyrotoxicosis making its debut as increased bone remodelling.

Key words: *Graves' disease, bone remodelling, alkaline phosphatase, intact parathyroid hormone.*

Introducción

Las características biomecánicas del hueso dependen de la densidad de masa ósea (DMO), la microarquitectura y el remodelado óseo. El exceso de hormonas tiroideas estimula el remodelado causando una pérdida de hueso por balance óseo negativo, con expansión de las cavidades trabeculares. Por ello, la tirotoxicosis no tratada cursa con osteopenia, osteoporosis y mayor riesgo de fracturas¹. Sin embargo, éstas pueden ser también consecuencia de un mayor riesgo de caídas por debilidad muscular (miopatías) y del estado agitado de algunos pacientes. Se ha publicado un aumento significativo de la DMO tras un año de tratamiento antitiroideo²; no obstante, es necesario años de eutiroidismo para normalizar los niveles de masa ósea^{3,4}.

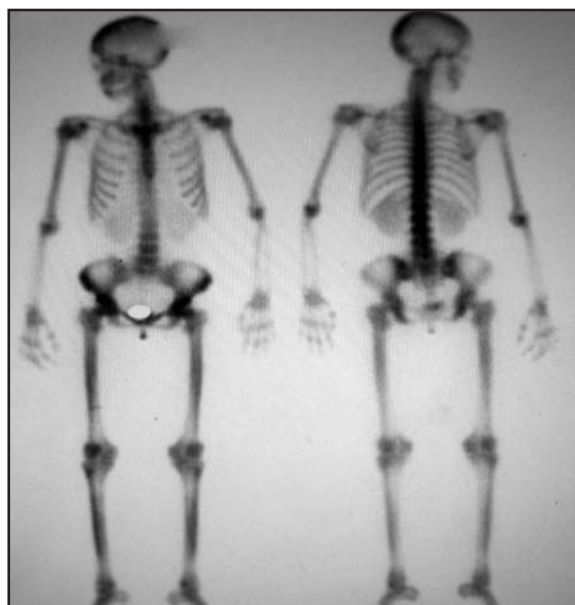
Caso clínico

Mujer de 33 años, natural de China, sin antecedentes médicos de interés, que fue derivada a la consulta de Enfermedades Metabólicas Óseas por encontrarse en una analítica rutinaria una elevación de las cifras de fosfatasa alcalina. Refería molestias en ambas piernas de un mes de evolución, menstruaciones irregulares y discreta pérdida de peso en los últimos meses. Negaba cambios en el ritmo intestinal. La exploración física no mostraba alteraciones reseñables. Peso, 52 kg; talla, 1,56 m; índice de masa corporal (IMC), 21,39 kg/m². Cuello sin bocio ni adenopatías palpables. En la analítica se observó: hemoglobina, 13,6 g/dl; fosfatasa alcalina, 177 UI/l (valores normales <120); calcio, 10,2 mg/dl (valores normales entre 8,2 y 10,6); fósforo, 3,2 mg/dl (valores normales entre 2,5 y 5); 25-hidroxicalciferol, 12,9 ng/ml (valores normales entre 20 y 50); paratohormona intacta (PTH), 36 pg/ml (valores normales entre 10 y 65); calciuria, 72 mg/24h; reabsorción tubular de fosfatos, 89,41%; cociente hidroxiprolina/creatinina, 0,278; telopéptido carboxiterminal del colágeno, 1,6 ng/ml (valores normales entre 0,064 y 0,548); propéptido aminoterminal del procolágeno, 388,500 µg/l (valores normales entre 10,4 y 62); FSH, 9,90 mUI/ml; 17-Beta-Estradiol, 25,90 pg/ml; hormona estimulante del tiroides (TSH), <0,04 µUI/ml; T4 libre, 5,40 ng/dl; y T3 libre, >20 pg/ml. Anticuerpos antimicrosomales y anti-receptor de tirotrópina (TSI) positivos.

La gammagrafía tiroidea fue compatible con bocio difuso, y la gammagrafía ósea mostraba un aumento del remodelado óseo difuso en calota craneal y a nivel poliarticular, sin elevaciones patológicas de la actividad metabólica que sugiriera enfermedad tipo Paget (Figura 1). Se completó el estudio con revisión ginecológica, sin evidenciar alteraciones, y eco-doppler de miembros inferiores, que reveló signos de insuficiencia venosa crónica.

La paciente fue diagnosticada de hipertiroidismo primario por Enfermedad de Graves-Basedow. La paciente recibió tratamiento con antitiroideos de síntesis (metimazol a dosis descendente)

Figura 1. Gammagrafía ósea de la paciente



durante dieciocho meses, con lo que se normalizó la función tiroidea y las cifras de fosfatasa alcalina. Tras posterior recidiva de la enfermedad unos meses después, fue sometida a tratamiento definitivo con radioyodo.

El aumento del remodelado óseo se relacionó con la enfermedad tiroidea. Actualmente la paciente presenta eutiroidismo clínico y analítico, con cifras de fosfatasa alcalina dentro de los límites de la normalidad.

Discusión

La tirotoxicosis es el síndrome clínico resultante de la exposición de los tejidos a un aumento de las hormonas tiroideas circulantes. La causa más común es la enfermedad de Graves-Basedow (EGB), que constituye el 45-60% de todas las tirotoxicosis observadas en Europa.

Esta patología fue descrita por primera vez en 1825 por Parry. No obstante, recibe el nombre del médico irlandés Robert James Graves, por sus descripciones en 1835, y de Karl Adolph von Basedow, por sus informes en 1840. Es una entidad autoinmune determinada por la producción de anticuerpos frente al receptor de tirotrópina (TSH) en el tiroides. Se caracteriza por bocio difuso y tirotoxicosis, y puede asociarse a oftalmopatía y, ocasionalmente, dermatopatía infiltrativa.

Al igual que en otras causas de tirotoxicosis, la EGB se asocia generalmente con un aumento de la excreción de calcio y fósforo en orina y heces, desmineralización del hueso, osteopenia u osteoporosis, incremento en el remodelado óseo y mayor riesgo de fracturas¹. En los casos de tirotoxicosis grave puede observarse hipercalcemia. Por otra parte, las concentraciones plasmáticas de 25-hidroxicalciferol suelen estar disminuidas, lo que contribuye a la disminución de la absorción intestinal del calcio, y en algunos casos, a osteomalacia².

Los marcadores bioquímicos que reflejan el remodelado óseo pueden medirse en orina o sangre. Existen marcadores de resorción ósea, como la fosfatasa ácida tartrato resistente, la hidroxiprolina, piridinolina, deoxipiridinolina y los telopeptidos N-terminal del colágeno tipo I, y marcadores de formación ósea (proteínas sintetizadas por los osteoblastos), como la osteocalcina, la fosfatasa alcalina y el propéptido carboxiterminal del procolágeno tipo I.

Los marcadores de resorción ósea pueden estar elevados hasta 7-8 veces su valor normal en pacientes con hipertiroidismo⁵. Del mismo modo, la osteocalcina y la fracción ósea de la fosfatasa alcalina, pueden elevarse aunque en un menor grado, lo que sugiere un desbalance entre la formación y resorción ósea, con la consiguiente pérdida de hueso en la tirotoxicosis⁶.

En la EGB, la fosfatasa alcalina plasmática total (FA) se encuentra elevada en el 67% de los casos⁷, fundamentalmente a expensas de su isoenzima ósea. La FA se encuentra presente en casi todos los tejidos del cuerpo, especialmente en epitelio intestinal, túbulos renales, hueso, hígado y placenta. Además de la tirotoxicosis, existen otras patologías que pueden elevar las cifras de FA: enfermedades renales, óseas (fracturas en resolución, metástasis óseas, sarcoma, mieloma, enfermedad de Paget), hepáticas (obstrucción biliar, colangitis, cirrosis portal), septicemia, colitis ulcerosa, hiperparatiroidismo y malabsorción (que ocasiona un déficit de vitamina D). Por tanto, las aplicaciones clínicas de esta enzima son, principalmente, en enfermedad obstructiva hepática y en enfermedad metabólica ósea, asociada a un incremento de la actividad osteoblástica.

La reabsorción ósea elevada asociada a la EGB se corrige en 4-8 semanas una vez que se normalizan las hormonas tiroideas⁸. La formación ósea, como reflejan las concentraciones elevadas de la isoenzima ósea de la FA, persiste elevada a pesar de lograr la normofunción tiroidea durante un período de tiempo más prolongado⁸.

La singularidad de este caso reside en la atípica forma de presentación de una EGB con escasa sintomatología de hiperfunción tiroidea y con datos bioquímicos compatibles con aumento del remodelado óseo, lo que llevó a descartar inicialmente patología metabólica ósea, como enfermedad de Paget o hiperparatiroidismo primario. Por tanto, es importante considerar la elevación de FA en pacientes con EGB, antes y después de alcanzar el eutiroidismo, para evitar pruebas innecesarias y diagnósticos equivocados.

Los autores declaran no tener ningún conflicto de intereses.

Bibliografía

1. Udayakumar N, Chandrasekaran M, Rasheed MH, Suresh RV, Sivaprakash S. Evaluation of bone mineral density in thyrotoxicosis. *Singapore Med J* 2006;47:947-50.
2. Reddy PA, Harinarayan CV, Sachan A, Suresh V, Rajagopal G. Bone disease in thyrotoxicosis. *Indian J Med Res* 2012;135:277-86.
3. Vestergaard P, Mosekilde L. Fractures in patients with hyperthyroidism and hypothyroidism: a nationwide follow-up study in 16249 patients. *Thyroid* 2002;12:411-9.
4. Karga H, Papapetrou PD, Korakovouni A, Papandroulaki F, Polymeris A, Pampouras G. Bone mineral density in hyperthyroidism. *Clin Endocrinol (Oxf)* 2004;61:466-72.
5. Kraenzlin ME, Kraenzlin CA, Meier C, Giunta C, Steinmann B. Automated HPLC assay for urinary collagen cross-links: effect of age, menopause and metabolic bone diseases. *Clin Chem* 2008;54:1546-53.
6. Akalin A, Colak O, Alatas O, Efe B. Bone remodeling markers and serum cytokines in patients with hyperthyroidism. *Clin Endocrinol* 2002;57:125-9.
7. Zabala López S, Estopiñan García V, Vela Palmer R, Cobeta García JC. Efectos del tratamiento antitiroideo sobre las transaminasas y la fosfatasa alcalina en un paciente con Enfermedad de Graves-Basedow. *Endocr y Nutr* 1999;46:275.
8. Nagasaka S, Sugimoto H, Nakamura T, Kusaka I, Fujisawa G, Sakuma N, et al. Antithyroid therapy improves bony manifestations and bone metabolic markers in patients with Graves' thyrotoxicosis. *Clin Endocrinol* 1997;47:215-22.