



**Marín Fernández AB<sup>1</sup>, Arjona Giménez C<sup>2</sup>, de Dios Navarrete J<sup>2</sup>**

1 Servicio de Cirugía Oral y Maxilofacial - H. U. Virgen de las Nieves - Granada. Xanit Hospital Internacional - Benalmádena - Málaga

2 Servicio de Cirugía Ortopédica y Traumatología - H. U. Virgen de las Nieves - Granada

# Osteonecrosis de los maxilares asociada al uso de bifosfonatos orales: a propósito de cinco casos

Correspondencia: Ana Belén Marín Fernández - Calle Unis, 14 - Otura - 18630 Granada (España)  
Correo electrónico: anita1981@msn.com

Fecha de recepción: 02/01/2012

Fecha de aceptación: 27/01/2012

## Resumen

La osteonecrosis de los maxilares es una enfermedad que hay que tener presente siempre y cuando exista exposición ósea secundaria a cualquier manipulación dental en un paciente con toma previa de bifosfonatos durante un largo periodo de tiempo. Desconocida hasta hace pocos años, ha incrementado el conocimiento de tal patología debido al aumento de la toma de bifosfonatos en la población actual, siendo la mayoría de los casos publicados relacionados con la toma de bifosfonatos intravenosos. Presentamos 5 casos clínicos de osteonecrosis de maxilares asociados al uso de bifosfonatos orales.

**Palabras clave:** *osteonecrosis maxilares, bifosfonatos, alendronato, ibandronato.*



# Osteonecrosis of the jaw associated with the use of oral bisphosphonates: apropos five cases

## Summary

Osteonecrosis of the jaw is a disease which needs to be taken into account whenever there is exposure of bone as a secondary result of any dental operation in a patient who has been taking bisphosphonates over a long period of time. Unknown until the last few years, knowledge of such a pathology has increased due to the current increase in the taking of bisphosphonates in the population, with most of the published cases being related to the taking of bisphosphonates intravenously. We present 5 clinical cases of osteonecrosis of the jaw associated with the use of oral bisphosphonates.

**Key words:** *osteonecrosis of the jaw, bisphosphonates, alendronate, ibandronate.*

## Introducción

La osteonecrosis de los maxilares (ONM) se caracteriza por una lesión ulcerada en la mucosa oral con exposición ósea de duración superior a 8 semanas, localizada en los maxilares y asociada al uso de bifosfonatos orales e intravenosos en ausencia de radioterapia a nivel cervicofacial<sup>1-3</sup>.

Desde el año 2003, con la aparición de los primeros casos clínicos de ONM en la literatura, ha habido numerosas publicaciones en relación con el desarrollo de esta patología<sup>4-6</sup>, la mayoría de ellas secundarias a terapias con bifosfonatos intravenosos, asociados a su vez a diferentes tratamientos con quimioterapia y radioterapia.

Recogemos en este artículo una serie de 5 casos de ONM relacionados con la toma de bifosfonatos orales y realizamos una revisión bibliográfica de la patología y manejo del paciente con toma de bifosfonatos orales que vaya a someterse a una cirugía oral.

## Casos clínicos

Presentamos 5 casos de ONM en relación al uso de bifosfonatos orales durante los años comprendidos entre 2005-2008 vistos en nuestro Servicio (Tabla 1). Todos ellos presentaron como antecedente común manipulación dental y toma de bifosfonatos orales en el momento del diagnóstico de ONM.

*Caso número 1.* Mujer de 70 años de edad diagnosticada de osteoporosis precoz a causa de una histerectomía previa que fue tratada con ácido ibandronico durante un periodo de 4 años. Desarrolló un cuadro clínico caracterizado por dolor y tumefacción en la celda submaxilar y vestíbulo inferior compatible con ONM grado III. Fue tratada quirúrgicamente mediante eliminación del secuestro, legrado y colgajo local de avance para cierre de la lesión, asociado a tratamiento antibiótico intravenoso de amoxicilina-clavulánico 1g/200 mg cada 8 horas durante dos semanas, más 100 mg de doxiciclina vía oral cada 24 horas durante 14 días más (Figuras 1 y 2).

*Caso número 2.* Paciente con antecedentes de artrosis de rodilla (portaba prótesis de rodilla), policondritis recidivante en tratamiento con corticoides y osteoporosis tipo II o senil. Había recibido durante un periodo de 4 años alendronato oral desarrollando ONM grado II. Posteriormente fue tratada mediante antibioterapia intravenosa consistente en amoxicilina-clavulánico 1g/200 mg cada 8 horas durante un total de tres semanas.

*Casos números 3, 4 y 5.* Las tres últimas pacientes eran mujeres diagnosticadas de osteoporosis senil (una de ellas con antecedentes de artritis reumatoide tratada con corticoides e inmunosupresores) y tratadas con alendronato oral (tres, cinco y cuatro años, respectivamente) que desarrollaron ONM grado III. Fueron tratadas mediante legrado de la lesión asociado a antibioterapia intravenosa mediante amoxicilina-clavulánico 1g/200 mg cada 8 horas durante un periodo mínimo de 2 semanas.

Todas las pacientes presentaron una remisión completa de las lesiones.

## Discusión

La ONM fue definida como tal en el año 2007 por la Sociedad Americana para la Investigación Ósea y Mineral (ASBMR)<sup>1</sup> como una entidad caracterizada por tres requisitos: toma previa de bifosfonatos, presencia de hueso expuesto o necrótico en la región maxilar de más de 8 semanas de evolución, y ausencia de radioterapia previa en esa zona.

Tradicionalmente, la ONM ha sido relacionada con el uso de bifosfonatos intravenosos en pacientes con antecedentes de neoplasias con metástasis, siendo escasa su aparición secundaria al uso de bifosfonatos orales. En los últimos años, el creciente uso de bifosfonatos orales para el tratamiento de la osteoporosis ha aumentado el número de casos descritos de ONM<sup>7</sup>. En determinadas patologías, como la artritis reumatoide, donde el desarrollo de osteoporosis grave ha obligado a instaurar un tratamiento con bifosfonatos orales, se ha observado también la aparición de ONM<sup>8</sup>. Se ha determinado que el riesgo de ONM debido a bifosfonatos orales



está relacionado con la duración del tratamiento (sobre todo si es mayor de 3 años)<sup>9</sup>. En los casos descritos en esta nota clínica se puede observar un periodo aproximado de 3 ó más años de tratamiento con bifosfonatos previo a la aparición de la ONM.

Dentro del grupo de bifosfonatos relacionados con el desarrollo de ONM, el ácido zoledrónico es el que ha producido más casos de ONM<sup>10,11</sup>. Woo *et al.*<sup>6</sup>, en una revisión sistemática de 368 casos de ONM, observaron que el bifosfonato oral que más frecuentemente producía ONM era alendronato, lo que coincide con nuestra revisión. Si comparamos los bifosfonatos intravenosos y los orales, se ha visto que los intravenosos desarrollan la ONM más rápidamente. Lazarovici *et al.*, en 2011<sup>11</sup>, estudiaron a 27 pacientes que presentaron ONM, concluyendo que el tiempo medio de aparición fue de 60 meses para aquéllos que habían tomado alendronato, 13 para el ácido zoledrónico y de 35 meses para pamidronato.

Etiopatogénicamente existe una serie de factores que pueden explicar el desarrollo de ONM<sup>2</sup>. Estos son: alteración de la inmunidad y de los mecanismos reparadores en las neoplasias, compromiso vascular (de la misma manera que ocurre en otras localizaciones, como la cadera y hueso semilunar, fundamentalmente), bajo recambio óseo, y la toxicidad en el hueso<sup>12</sup> y en los tejidos blandos de los propios bifosfonatos<sup>13</sup>.

La ONM se caracteriza clínicamente por áreas de hueso expuesto acompañado de fistulización, dolor, parestesias, movilidad dental e, incluso, fractura mandibular. En el 65% de las ocasiones encontramos afectación mandibular, en el 25% afectación del maxilar superior y en un 10%, aproximadamente, afectación bimaxilar<sup>6</sup>.

En la mayoría de los casos el pronóstico es favorable, presentando la ONM por bifosfonatos orales un mejor pronóstico que aquellos casos producidos por bifosfonatos intravenosos<sup>11</sup>. Estos últimos se ven agravados por el deteriorado estado físico que presentan estos pacientes (tratamientos previos con quimioterapia y/o radioterapia).

El tratamiento de la ONM se basa en el grado en el que se diagnostique la ONM<sup>5</sup> (Tabla 2). En la ONM grado I, el tratamiento de elección es enjuagues con clorhexidina al 0,12%; en el grado II, al tratamiento anterior hay que asociarle antibioterapia oral o intravenosa; y, por último, en el grado III, además de las medidas mencionadas anteriormente, habría que sumar un tratamiento quirúrgico.

Por lo tanto, lo más importante es decidir el manejo del paciente que acude para someterse a una cirugía oral y está siendo tratado con bifosfonatos orales durante un largo periodo de tiempo. Para De Souza *et al.*<sup>14</sup> habría que posponer la cirugía y remitir al paciente al especialista (reumatólogo o traumatólogo) para valorar la suspensión del bifosfonato e, incluso, sustituirlo por otro medicamento para la osteoporosis previamente a la cirugía.

Por otro lado, la Sociedad Americana en 2009 desarrolló un protocolo para el manejo de los pacientes con toma de bifosfonatos orales y que precisan una intervención quirúrgica que implique manipulación de los huesos maxilares<sup>9</sup>:

Figura 1. Ortopantomografía y TAC que ponen de manifiesto la osteonecrosis a nivel de cuerpo mandibular derecho

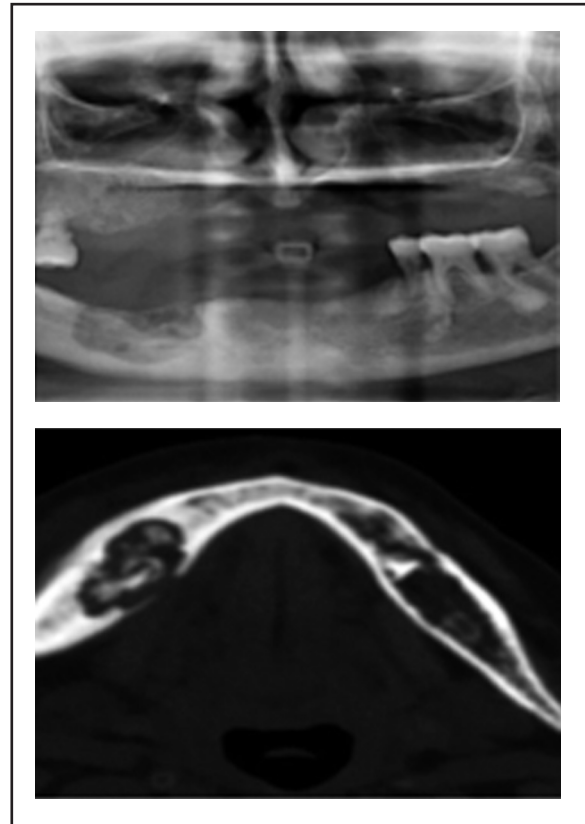
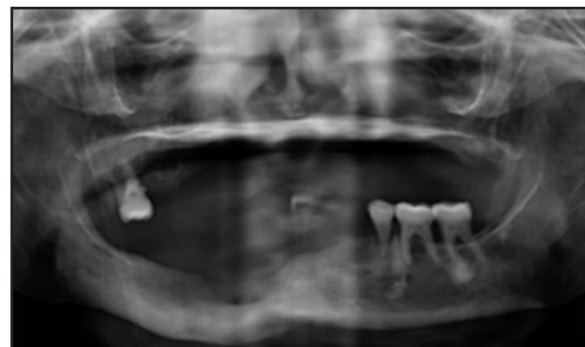


Figura 2. Ortopantomografía de control en la que se observa la evolución satisfactoria con reosificación ósea de la osteonecrosis mandibular



- En pacientes con duración del tratamiento con bifosfonatos orales menor de 3 años y sin factores de riesgo no es necesario realizar ninguna medida especial.

- En pacientes con duración del tratamiento con bifosfonatos orales menor de 3 años y con toma concomitante de corticoides se debería suspender la toma de bifosfonatos orales al menos 3 meses previos a la cirugía, si las condiciones sistémicas del paciente lo permite. Se reintroduciría la toma de bisfosfonatos orales una vez se haya producido la curación ósea.



Tabla 1. Datos de los pacientes con toma de bifosfonatos orales que desarrollaron ONM (iv: terapia intravenosa)

|        | Sexo | Edad | Antecedente de interés                       | Bifosfonato oral                   | Causa del tratamiento        | Duración del tratamiento | Estadio de la ONM | Tratamiento                                   |
|--------|------|------|--|------------------------------------|------------------------------|--------------------------|-------------------|---|
| Caso 1 | F    | 70   | Asma bronquial, extracción dental            | Ácido ibandronico (150 mg mensual) | Osteoporosis postmenopáusica | 4 años                   | III               | Legrado óseo + antibioterapia iv.             |
| Caso 2 | F    | 75   | Policondritis recidivante, extracción dental | Alendronato (70 mg semanal)        | Osteoporosis senil           | 4 años                   | II                | Antibioterapia iv.                            |
| Caso 3 | F    | 81   | Asma bronquial, manipulación dental          | Alendronato (70 mg semanal)        | Osteoporosis senil           | 3 años                   | III               | Legrado óseo y exodoncia + antibioterapia iv. |
| Caso 4 | F    | 76   | Artritis reumatoide, extracción dental       | Alendronato (70 mg semanal)        | Osteoporosis senil           | 5 años                   | III               | Legrado óseo + antibioterapia iv.             |
| Caso 5 | F    | 74   | Manipulación dental                          | Alendronato (70 mg semanal)        | Osteoporosis senil           | 4 años                   | III               | Legrado óseo + antibioterapia iv.             |

Tabla 2. Estadios de la ONM según la Sociedad Americana de Cirugía Oral y Maxilofacial<sup>9</sup>

|           | Exposición de hueso necrótico | Dolor y signos de infección | Fístula y evidencia clínica o radiográfica de secuestro óseo |
|-----------|-------------------------------|-----------------------------|--|
| Grado I   | Sí                            | No                          | No   |
| Grado II  | Sí                            | Sí                          | No   |
| Grado III | Sí                            | Sí                          | Sí   |

- En pacientes con duración del tratamiento con bifosfonatos orales mayor de 3 años independientemente de la toma o no de corticoides orales, se debería suspender la toma de bifosfonatos al menos 3 meses previos a la cirugía, si las condiciones sistémicas del paciente lo permite. Se reintroduciría la toma de bifosfonatos orales solamente cuando la curación ósea haya ocurrido.

Asimismo, la Sociedad Española de Investigación Ósea y del Metabolismo Mineral (SEIOMM) y las Sociedades relacionadas con el Metabolismo Mineral Óseo redactaron un documento del manejo de la ONM y los bifosfonatos utilizados en el tratamiento de las osteoporosis<sup>2</sup>:

- En pacientes que están tomando bifosfonatos durante menos de 3 años y sin factores de riesgo no hay que demorar la cirugía.

- En pacientes que están tomando bifosfonatos durante menos de 3 años y corticoterapia asociada se valorará el suspender el bifosfonato 3 meses previos a la cirugía, excepto si existe alto riesgo de

fractura (edad >70 años, presencia de fractura previa, densitometría ósea con T-score <-2,0). Se reintroducirá cuando se produzca la cicatrización.

- Pacientes que están tomando bifosfonatos durante más de 3 años, se valorará el suspender el bifosfonato 3 meses previos a la cirugía, excepto si existe alto riesgo de fractura (edad >70 años, presencia de fractura previa, densitometría ósea con T-score <-3,0). Se reintroducirá cuando se produzca la cicatrización.

Por tanto y como conclusión, la ONM es una patología poco conocida y cada vez más frecuente que está en relación con la toma de bifosfonatos orales. Nuevos protocolos y consensos acerca de la actuación ante un paciente con toma de bifosfonatos orales durante largo tiempo y que vaya a ser intervenido en cirugía oral, van a ser determinantes en un futuro para evitar, en la medida de lo posible, el desarrollo de ONM.

No existe conflicto de intereses de ninguno de los autores.



## Bibliografía

1. Khosla S, Burr D, Cauley J, Dempster DW, Ebeling PR, Felsenberg D, et al. Bisphosphonate-associated osteonecrosis of the jaw: report of a task force of the American Society for Bone and Mineral Research. *J Bone Miner Res* 2007;22:1479-91.
2. Sosa Henríquez M, Gómez de Tejada Romero MJ, Bagán Sebastián JV, Díaz Curiel M, Díez Pérez A, Jódar Gimeno E, et al. Osteonecrosis de los maxilares. Documento de consenso. *Rev Osteoporos Metab Miner* 2009;1:41-52.
3. Sosa Henríquez M, Vicente Barrero M, Bocanegra Pérez S. Osteonecrosis de los maxilares: nuevas evidencias sobre su etiopatogenia. *Rev Osteoporos Metab Miner* 2011;3:5-6.
4. Marx RE. Pamidronate (Aredia) and zoledronate (Zometa) induced avascular necrosis of the jaws: a growing epidemic. *J Oral Maxillofac Surg* 2003;61:1115-7.
5. Ruggiero SL, Mehrotra B, Rosenberg TJ, Engroff SL. Osteonecrosis of the jaws associated with the use of bisphosphonates: a review of 63 cases. *J Oral Maxillofac Surg* 2004;62:527-34.
6. Woo SB, Hellstein JW, Kalmar JR. Narrative [corrected] review: bisphosphonates and osteonecrosis of the jaws. *Ann Intern Med* 2006;144:753-61.
7. Bocanegra-Pérez S, Vicente-Barrero M, Sosa-Henríquez M, Gebaguer Blanco A, Knezevic M, Castellano-Navarro JM. Osteonecrosis maxilar secundaria al uso de bisfosfonatos por vía oral. Exposición de tres casos clínicos relacionados con alendronato. *Rev Med Chile* 2009;137:275-9.
8. Junquera L, Gallego L, Pelaz A, Olay S. Oral bisphosphonates-associated osteonecrosis in rheumatoid arthritis. *Med Oral Patol Oral Cir Bucal* 2009;14:292-4.
9. Ruggiero SL, Dodson TB, Assael LA, Landesberg R, Marx RE, Mehrotra B; Task Force on Bisphosphonate-Related Osteonecrosis of the Jaws, American Association of Oral and Maxillofacial Surgeons. American Association of Oral and Maxillofacial Surgeons position paper on bisphosphonate-related osteonecrosis of the jaw - 2009 update. *Aust Endod J* 2009;35:119-30.
10. Brown JE, Ellis SP, Lester JE, Gutcher S, Khanna T, Purohit OP, et al. Prolonged efficacy of a single dose of the bisphosphonate zoledronic acid. *Clin Cancer Res* 2007;13:5406-10.
11. Lazarovici TS, Yahalom R, Taicher S, Schwartz-Arad D, Peleg O, Yarom N. Bisphosphonate-related osteonecrosis of the jaw associated with dental implants. *J Oral Maxillofac Surg* 2010;68:790-6.
12. Cartsos VM, Zhu S, Zavras AI. Bisphosphonate use and the risk of adverse jaw outcomes: a medical claims study of 714,217 people. *J Am Dent Assoc* 2008;139:23-30.
13. Reid IR, Grey AB. Is bisphosphonate-associated osteonecrosis of the jaw caused by soft tissue toxicity? *Bone* 2007;41:318-20.
14. De Souza Faloni AP, Queiroz TP, Comelli Lia RC, Cerri PS, Margonar R, Rastelli AN, et al. Accurate approach in the treatment of oral bisphosphonate-related jaw osteonecrosis. *J Craniofac Surg* 2011;22:2185-90.